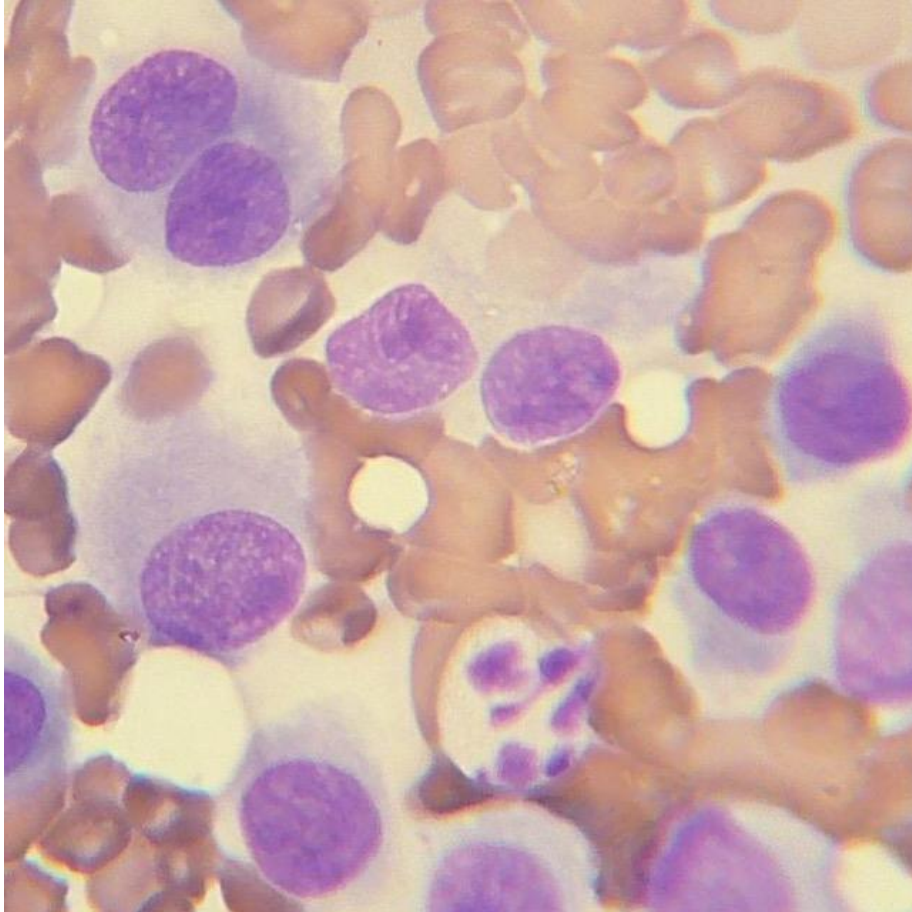


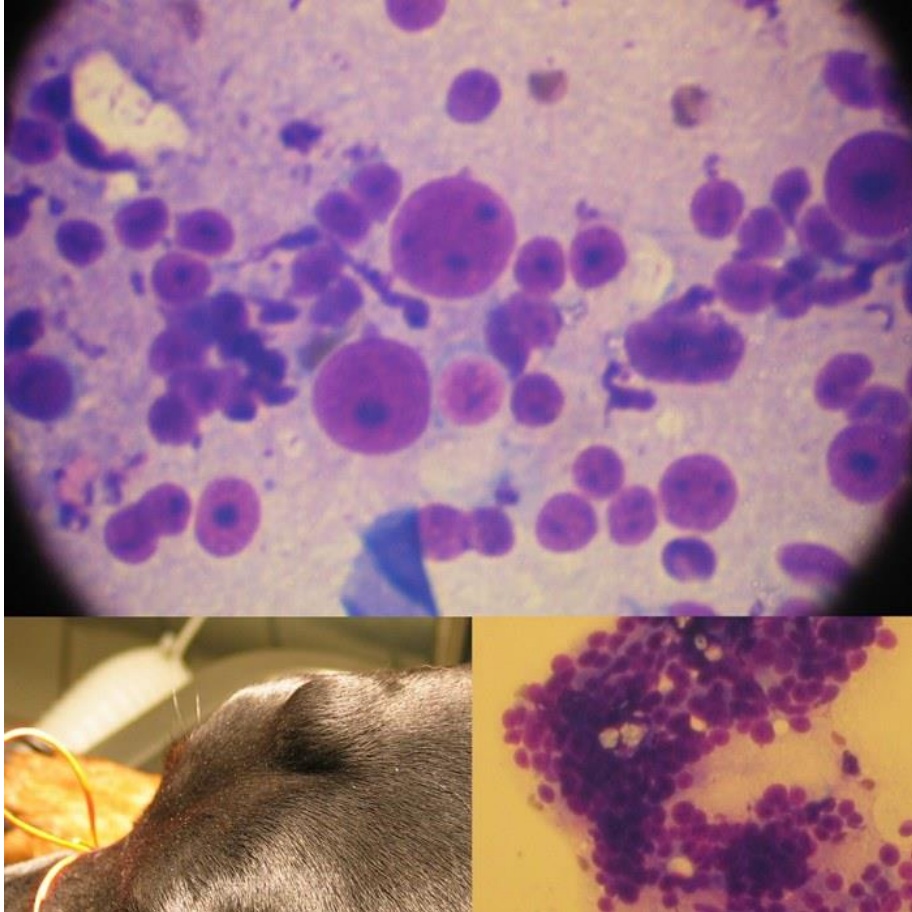
# Case # 1



- FNA fra hund
- Mobil, subkutan tumor
- Erosiv overflade

Billeder er venligst udlånt af Dyrlæge Søren Drimer Pejstrup

# Case # 2



- FNA fra hund
- Mobil, subcutan tumor

Billeder er venligst udlånt af Dyrlæge Søren Drimer Pejstrup