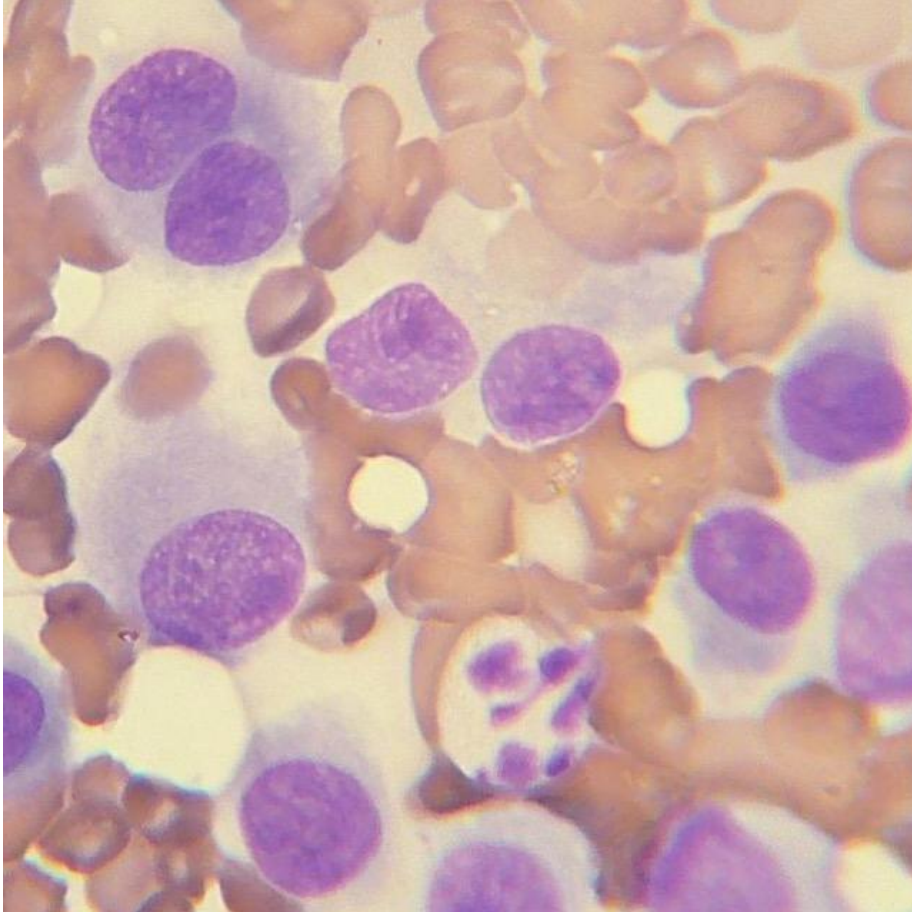
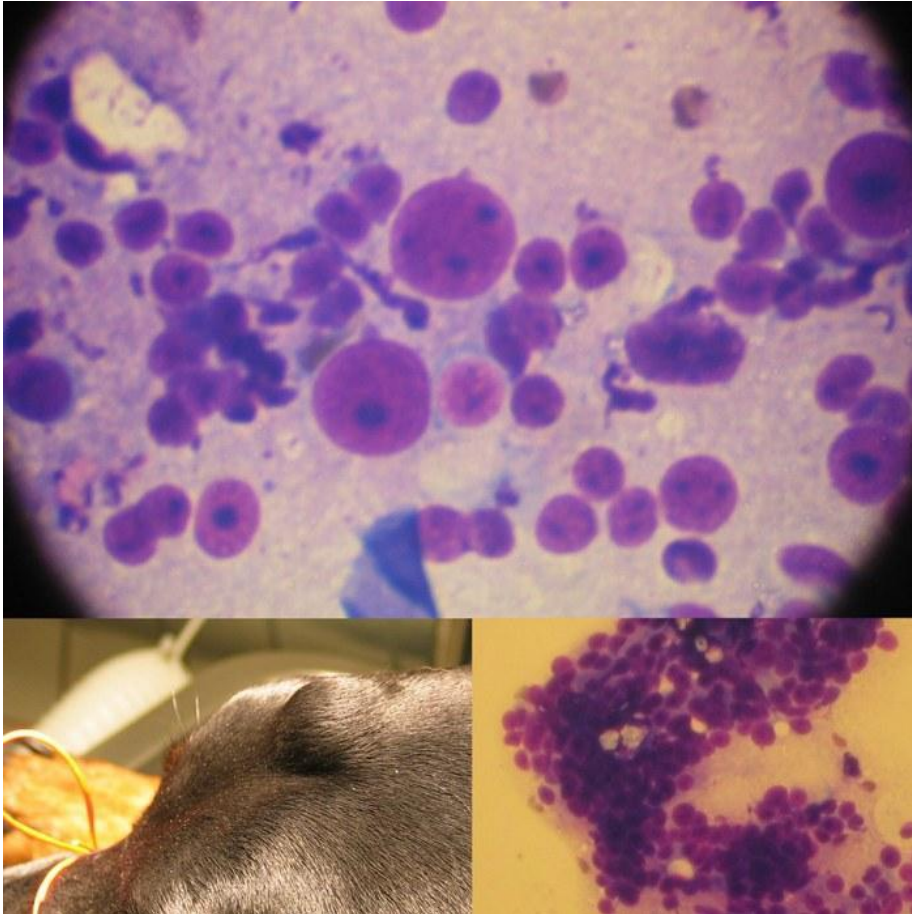


Case # 1



- FNA fra hund
- Mobil, subkutan tumor
- Erosiv overflade

Case # 2



- FNA fra hund
- Mobil, subcutan tumor

Billeder er venligst udlånt af Dyrlæge Søren Drimer Pejstrup

Case # 1

- Hystocytom
- Forsvinder ofte af sig selv
- Kirurgi er ikke altid nødvendig

Case # 2

- Sarkom
- Sandsynligvis osteosarkom eller histiocytisk sarkom
- Uddrag fra histolog-rapporten, efter kirurgisk fjernelse: *“We suspect a sarcoma, possibly an osteosarcoma or histiocytic sarcoma. Less likely differentials include plasmacytoma, amelanotic malignant melanoma and rhabdomyosarcoma.”*