Cervixcytologi

Kliniske oplysninger:

76 årig kvinde med lobulært mammacarc. for 12 år siden. I forbindelse med udredning for scleroserende metastasesuspekte foci rgt. af bækken og femur, findes knudret portio.

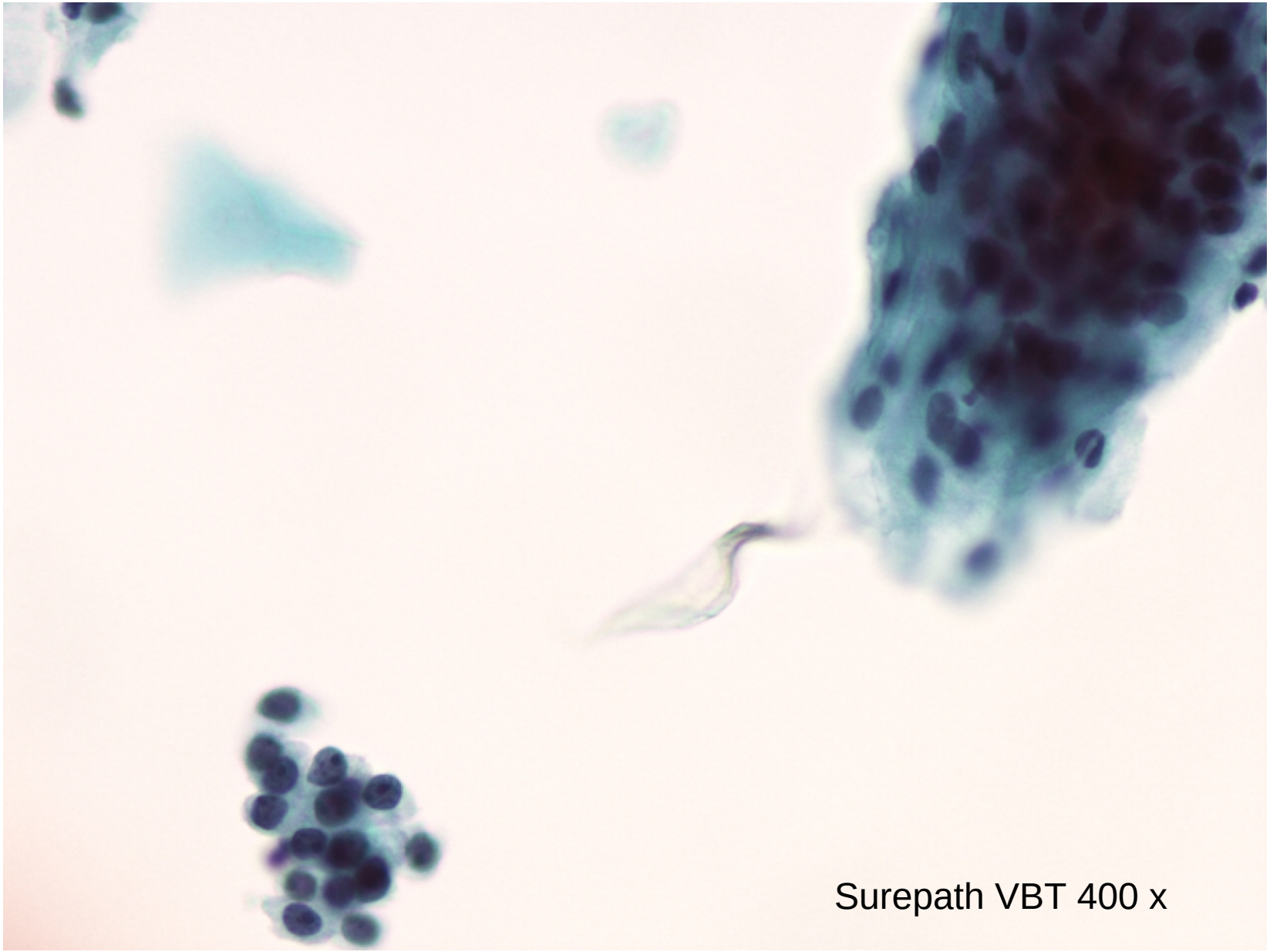

Afrundede grupper med ensartede små nukleoleholdige kerner omgivet af sparsomt stedvis vacuoliseret cytoplasma.

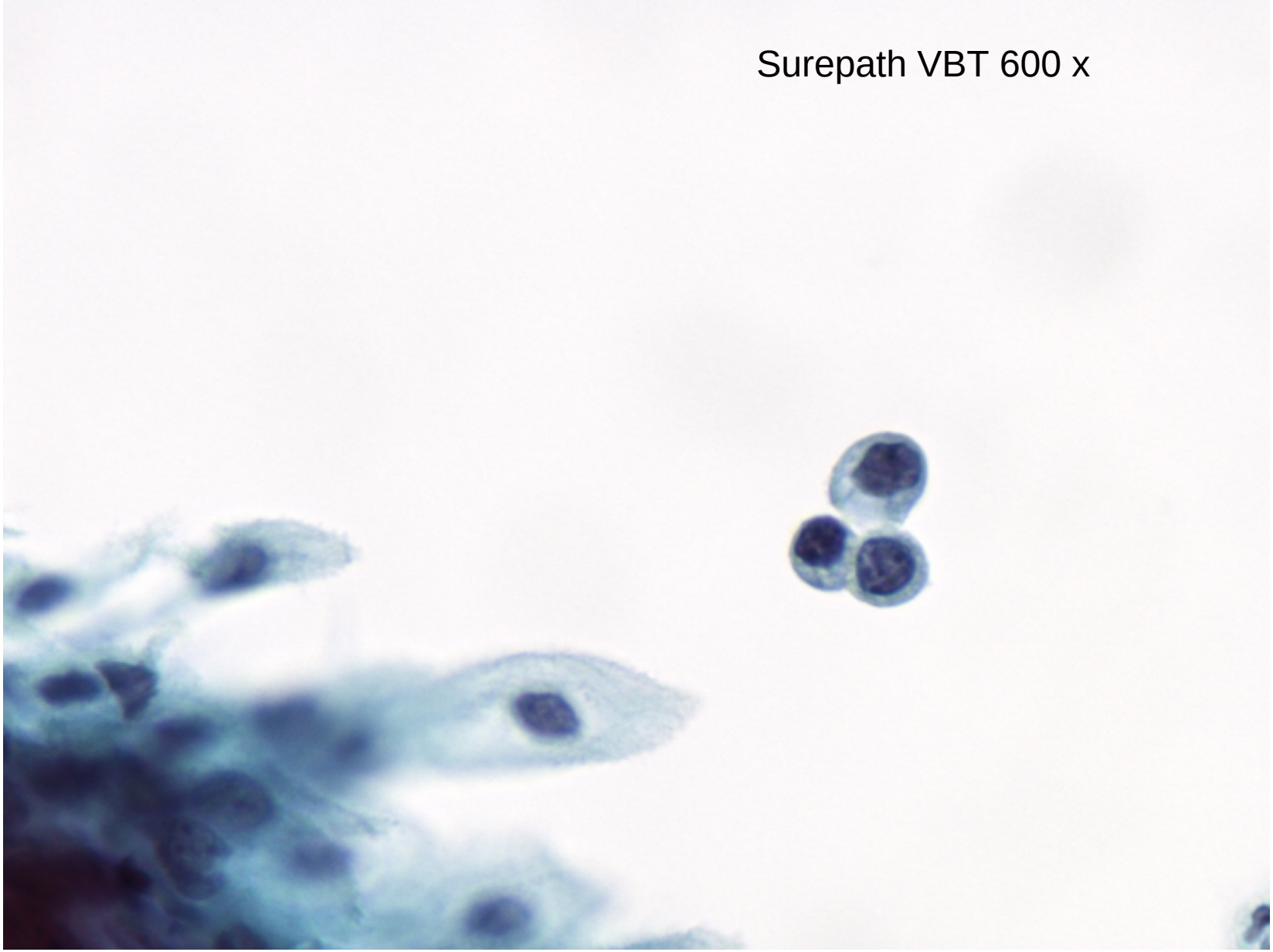

Afrundede små celler med excentrisk kerner. Enkelt celle med stor cytoplasma vacuole.

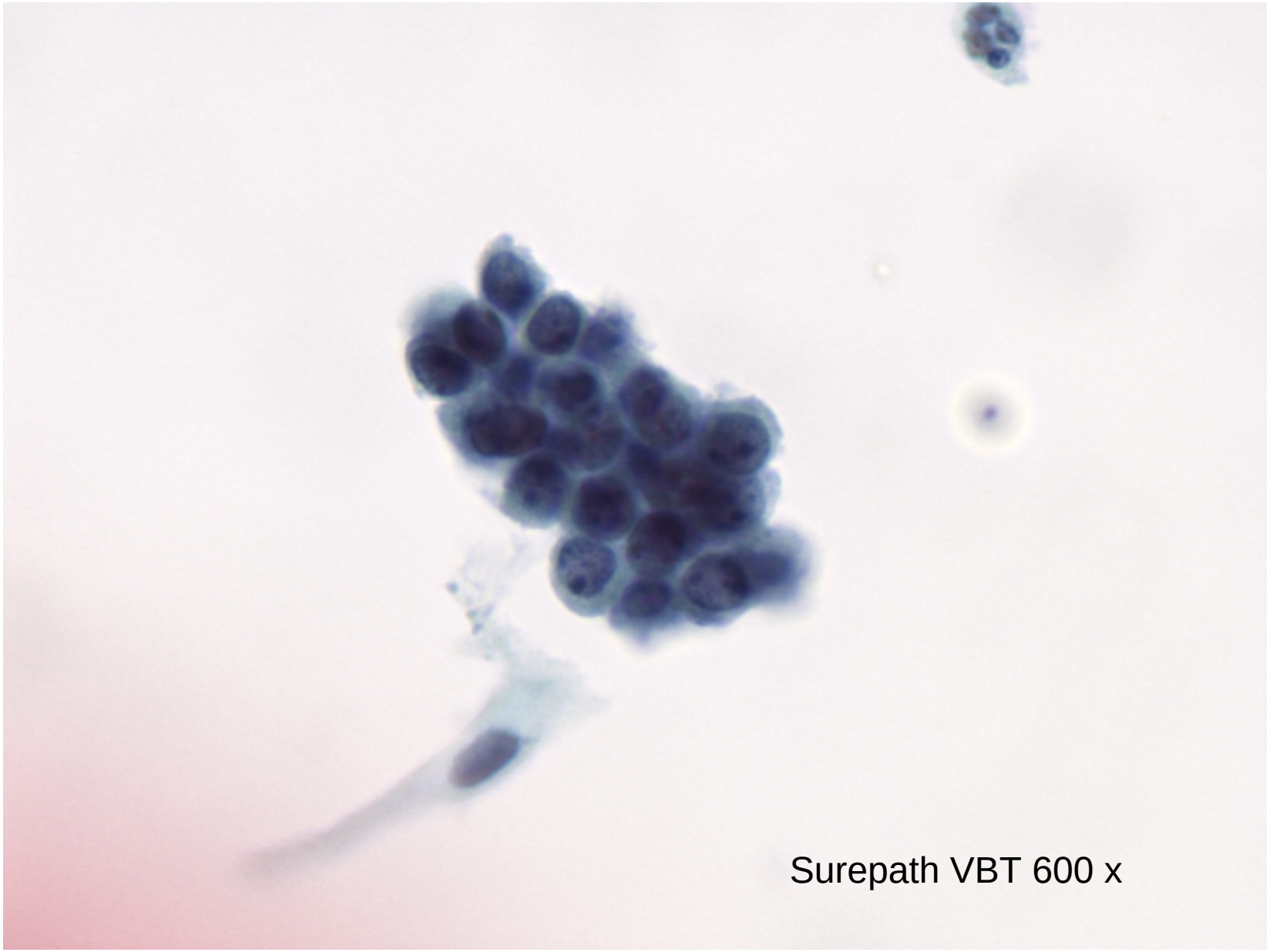
Surepath VBT 600 x

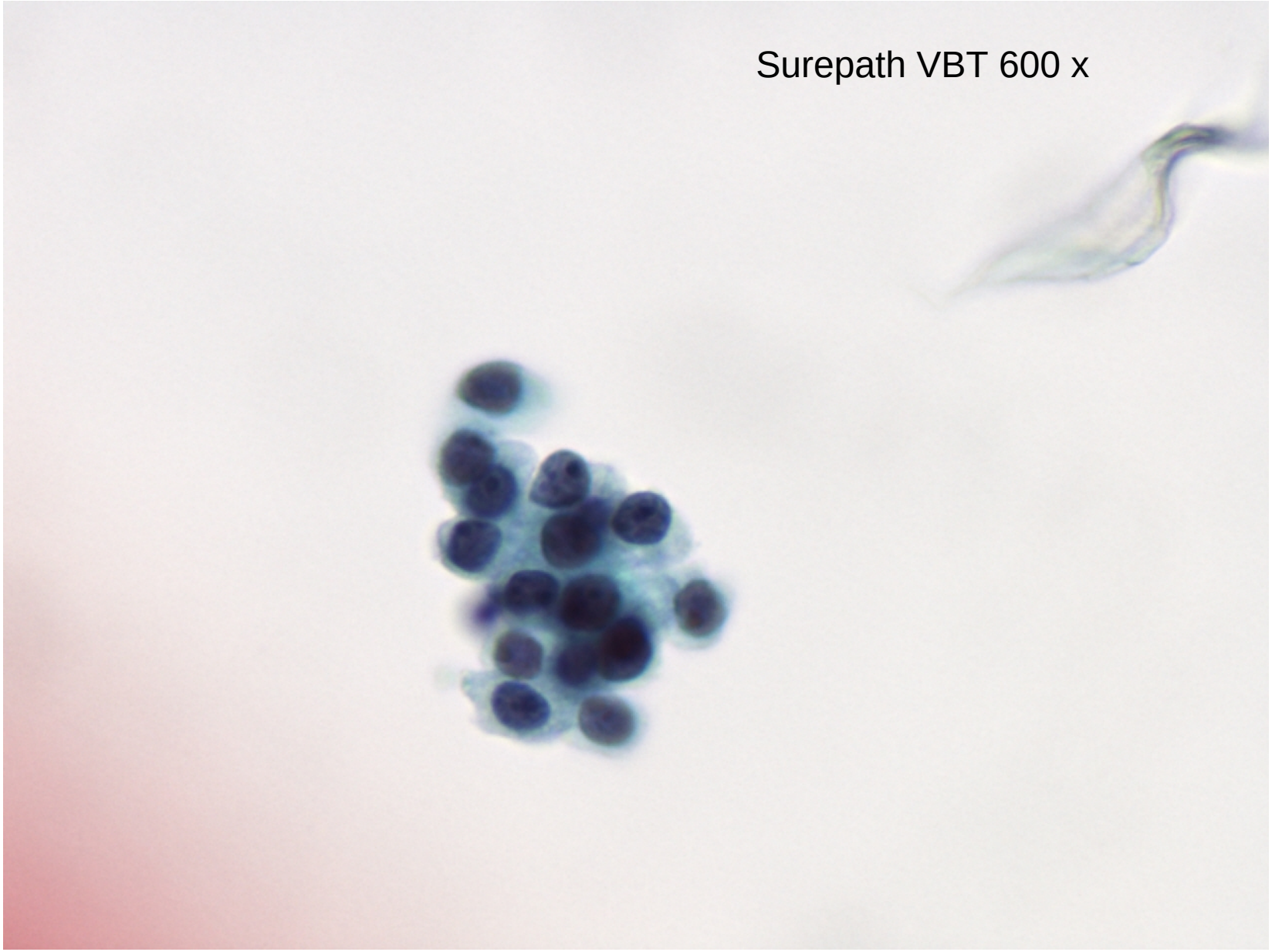
Surepath VBT 600 x

Immuncytokemi

ER

GATA-3

Afrundede kernedominerede grupper med relativt ensartede nukleoleholdige kerner omgivet af sparsomt cytoplasma. ER og GATA-3 kraftigt positiv i forhold til cervixepitel.

Diagnose

Cytologi:

Malignitetssuspekte celler.

Er forenelig med histologisk påvist adenokarcinom metastase fra lobulært mammakarcinom

ER+, GATA-3+

Histologi (ikke vist):

Cervixskrab og vaginalbiopsi med adenokarcinom metastase fra lobulært mammakarcinom. Alcian positive globuli i cytoplasma.

Immunpanel:

CK A+, GCDFP+, enkelte Mammoglobin+, ER+ (80 – 90%). Ki67 få positive.

S100-, CD45-, vim-, p53-, CD56-.