Månedens case januar 2014

PLEURAVÆSKE

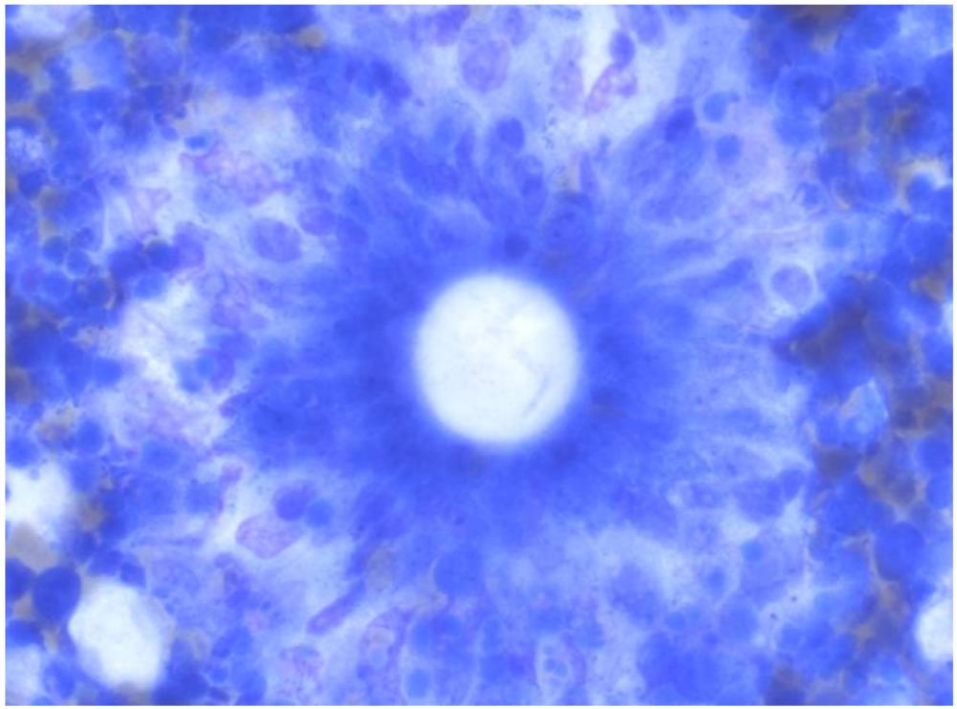

66 årig kvinde opereret for perforeret ulcus ventriculi. Herefter udvikler hun svær dobbeltsidig pneumoni, aktuelt med venstresidigt pleuraekssudat og forhøjet CRP(betydeligt forhøjet C-reaktivt protein ses ved bakterielle infektioner). Der udtømmes ca. 1,5 liter væske med koagel.

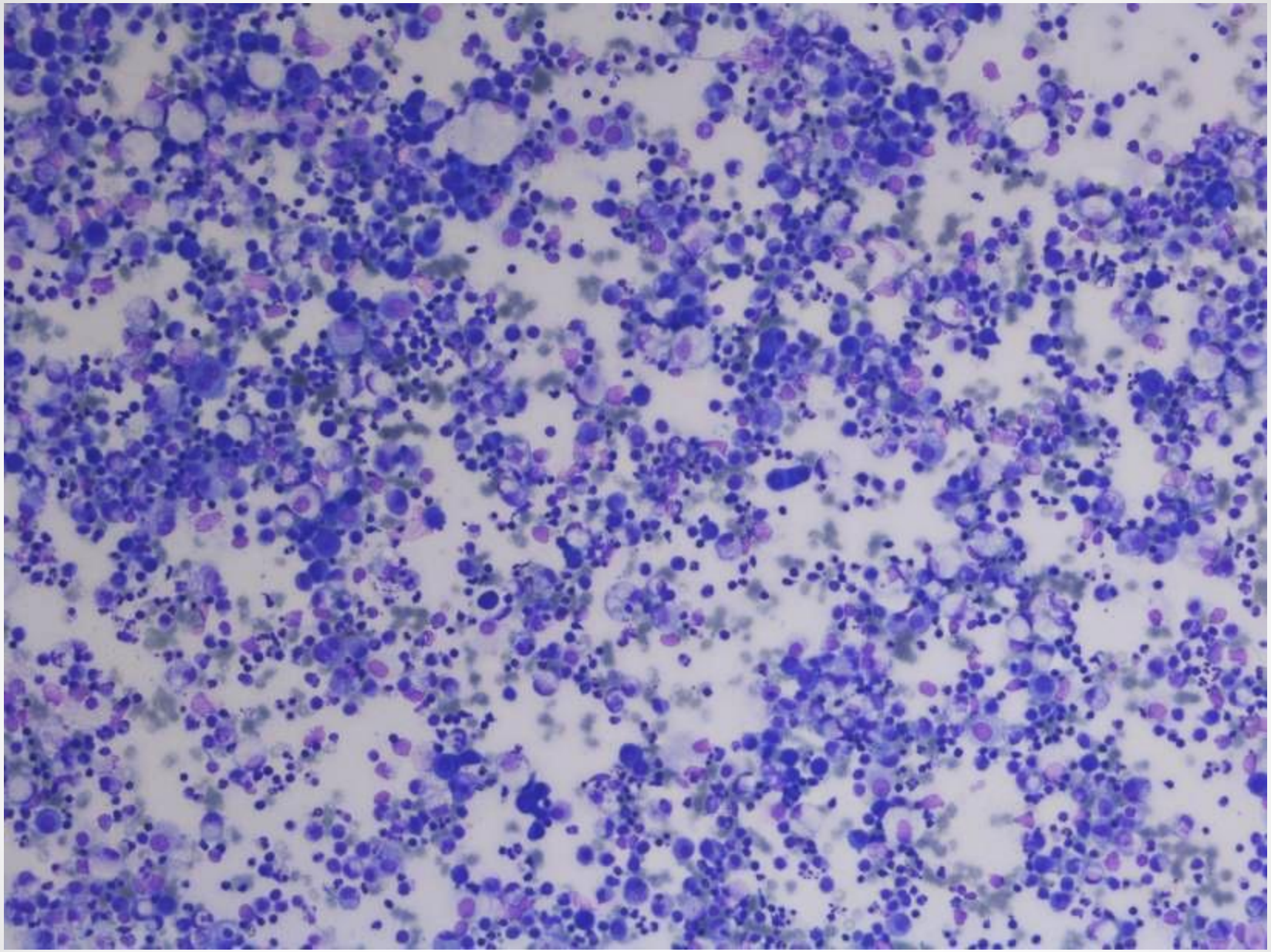

UST

MGG 10x

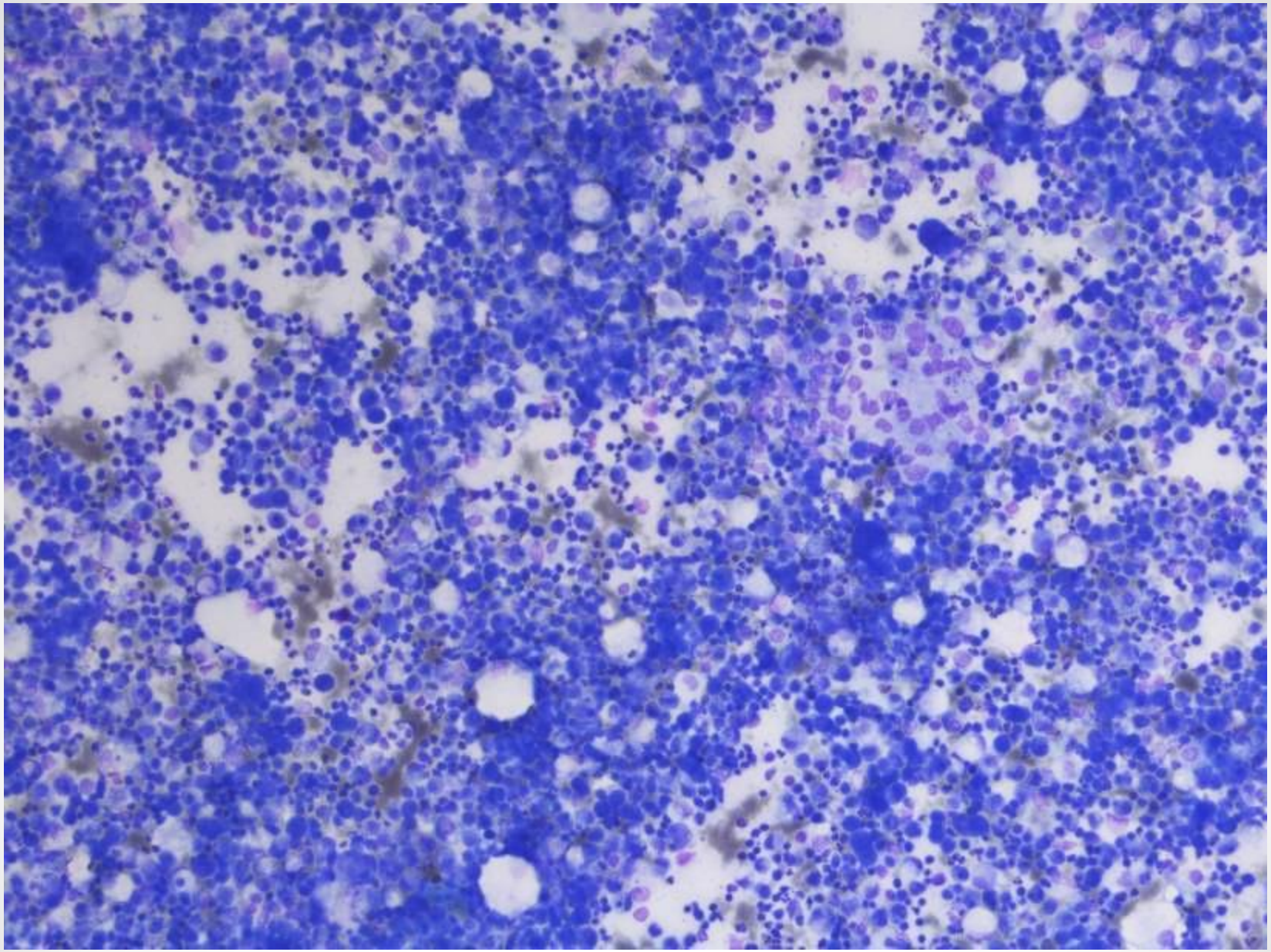

UST

MGG 10x

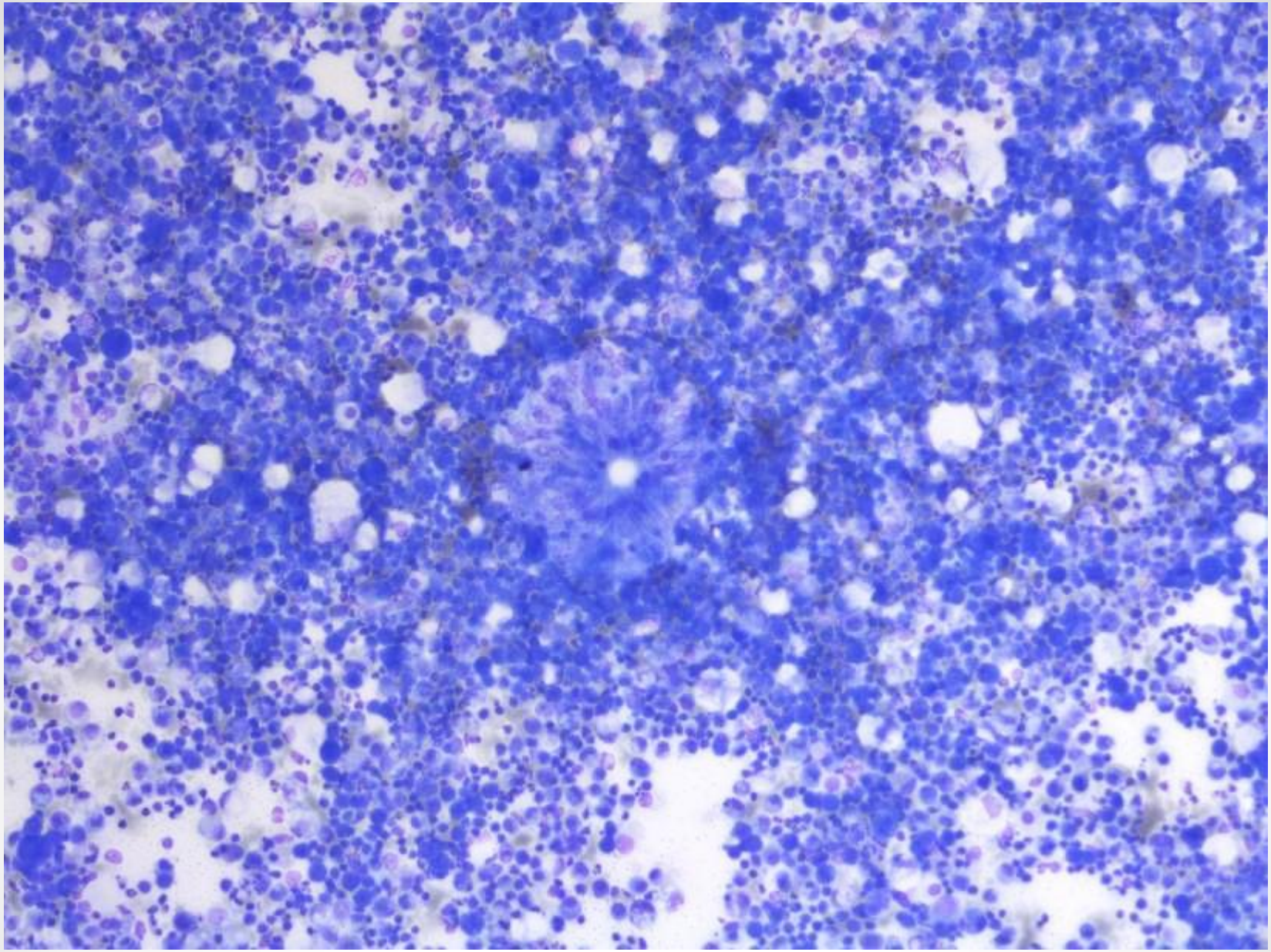

UST

MGG 10x

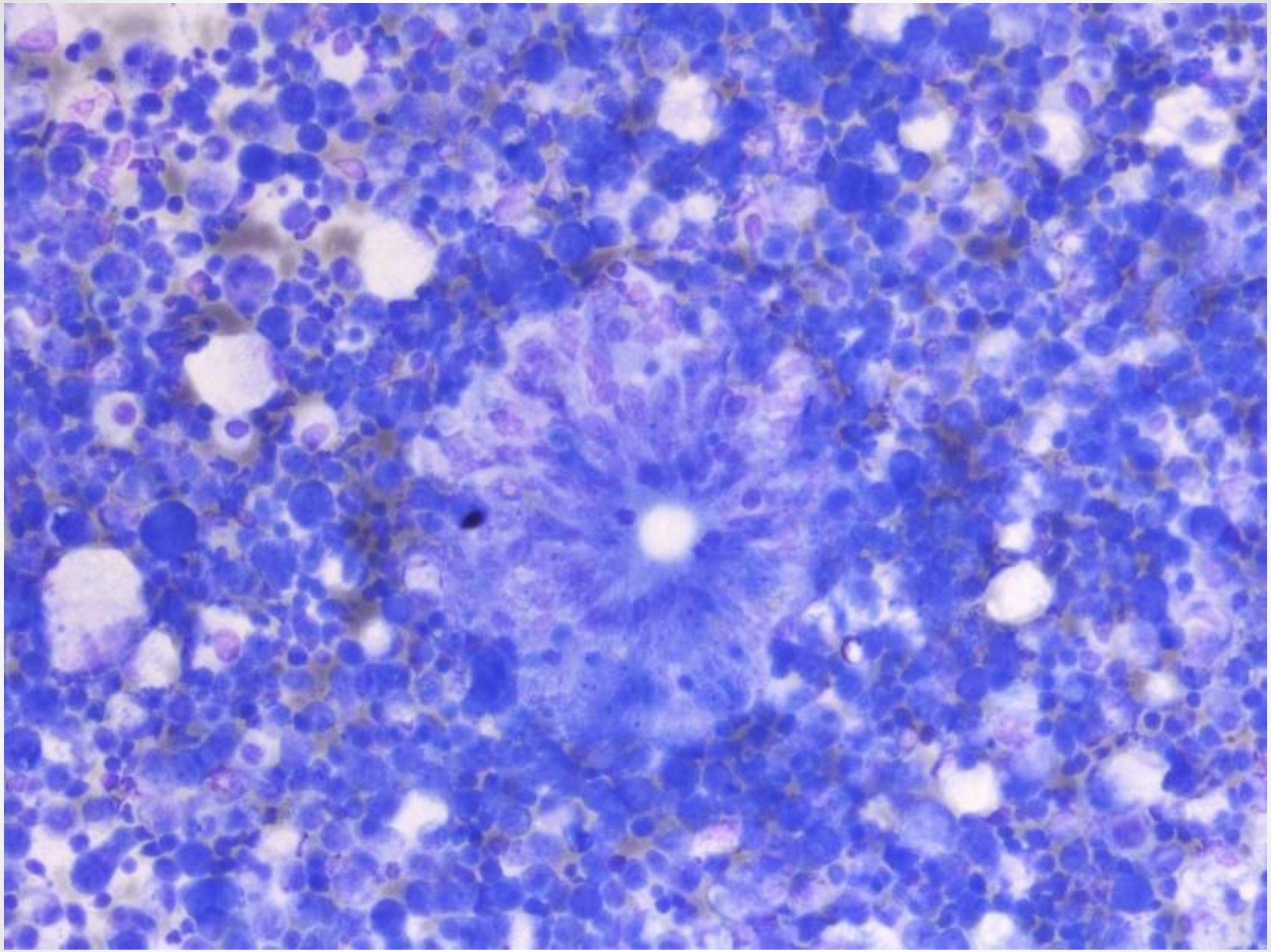

MGG 20x

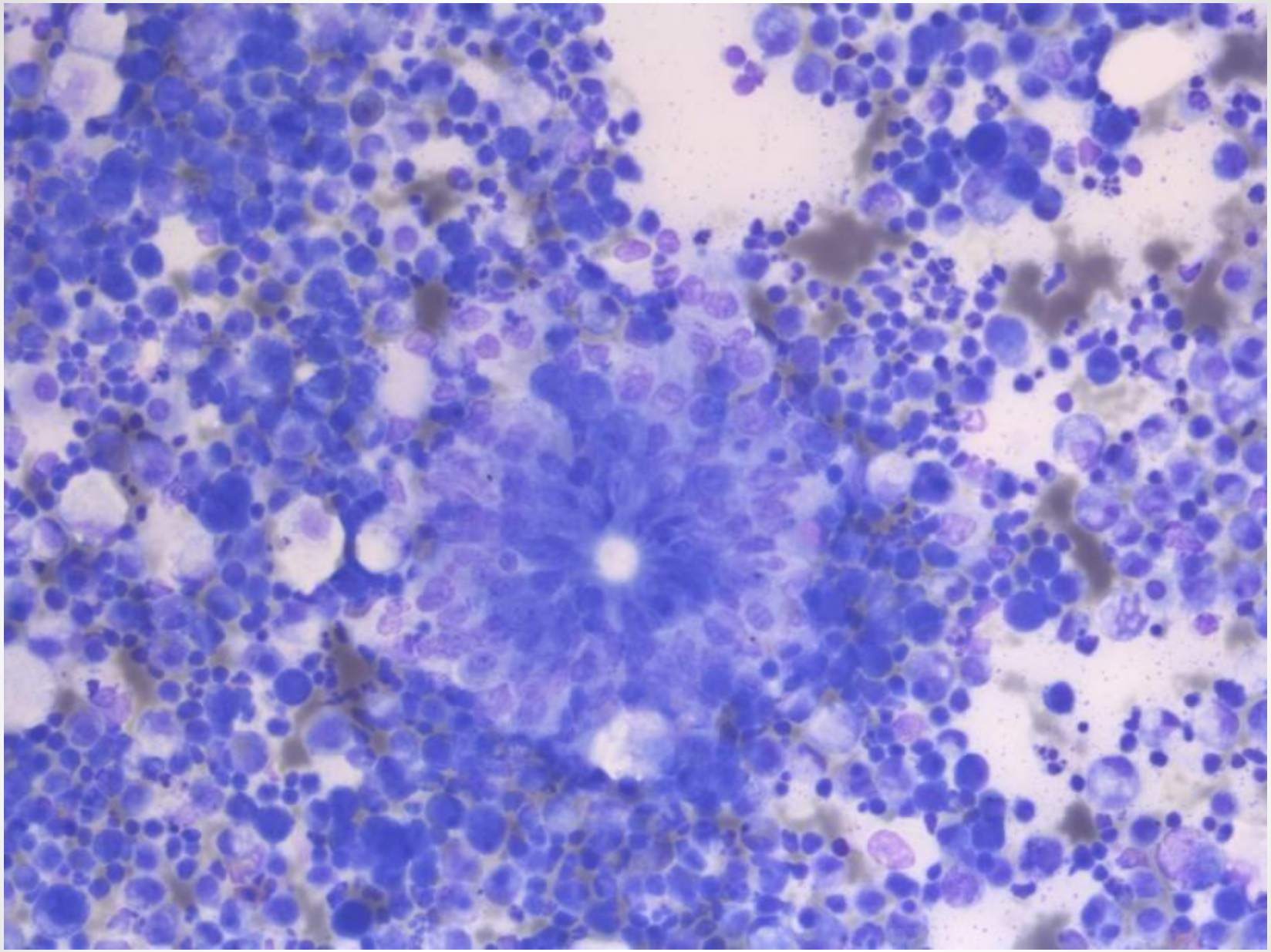

MGG 20x

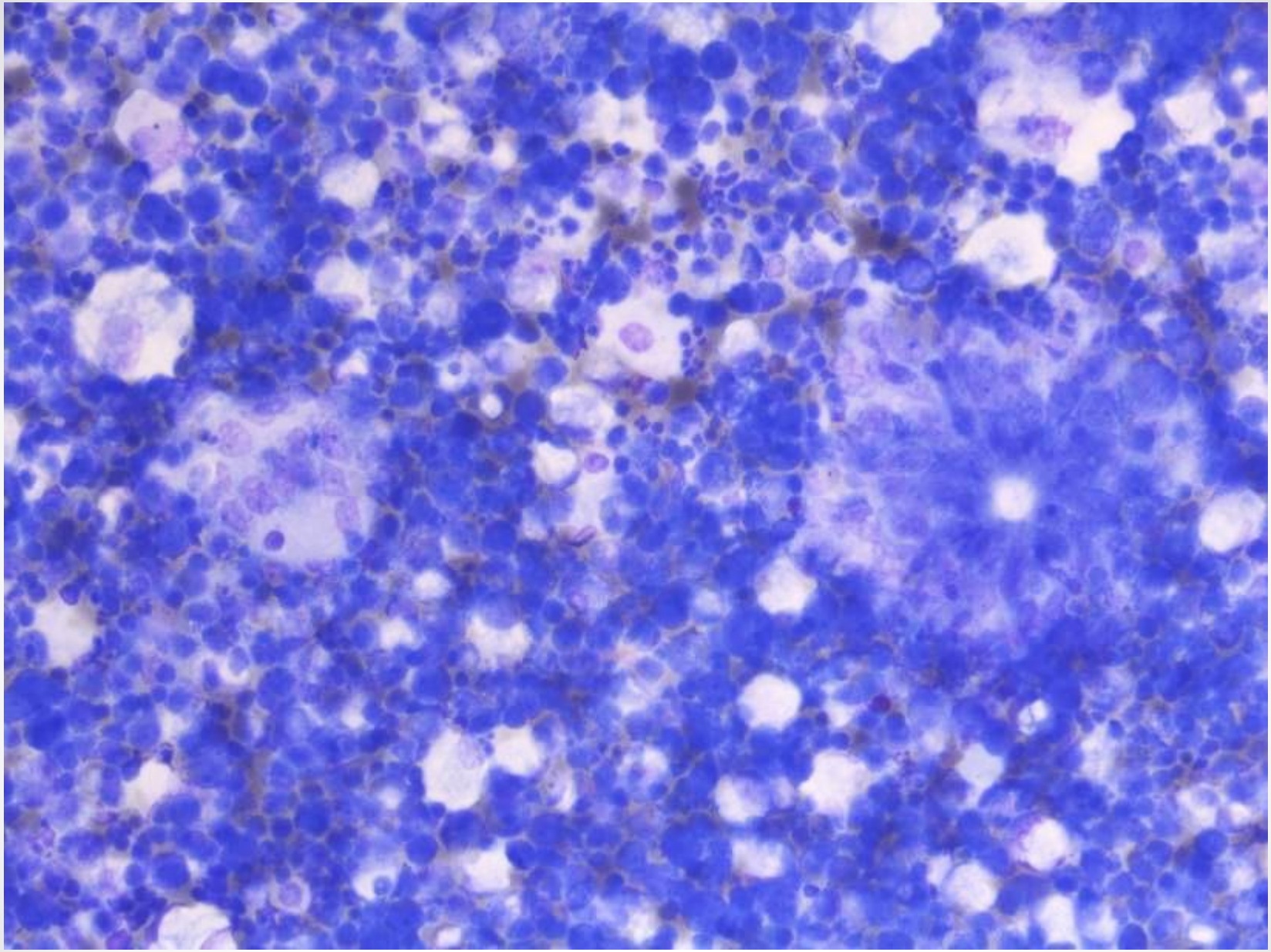

MGG 20x

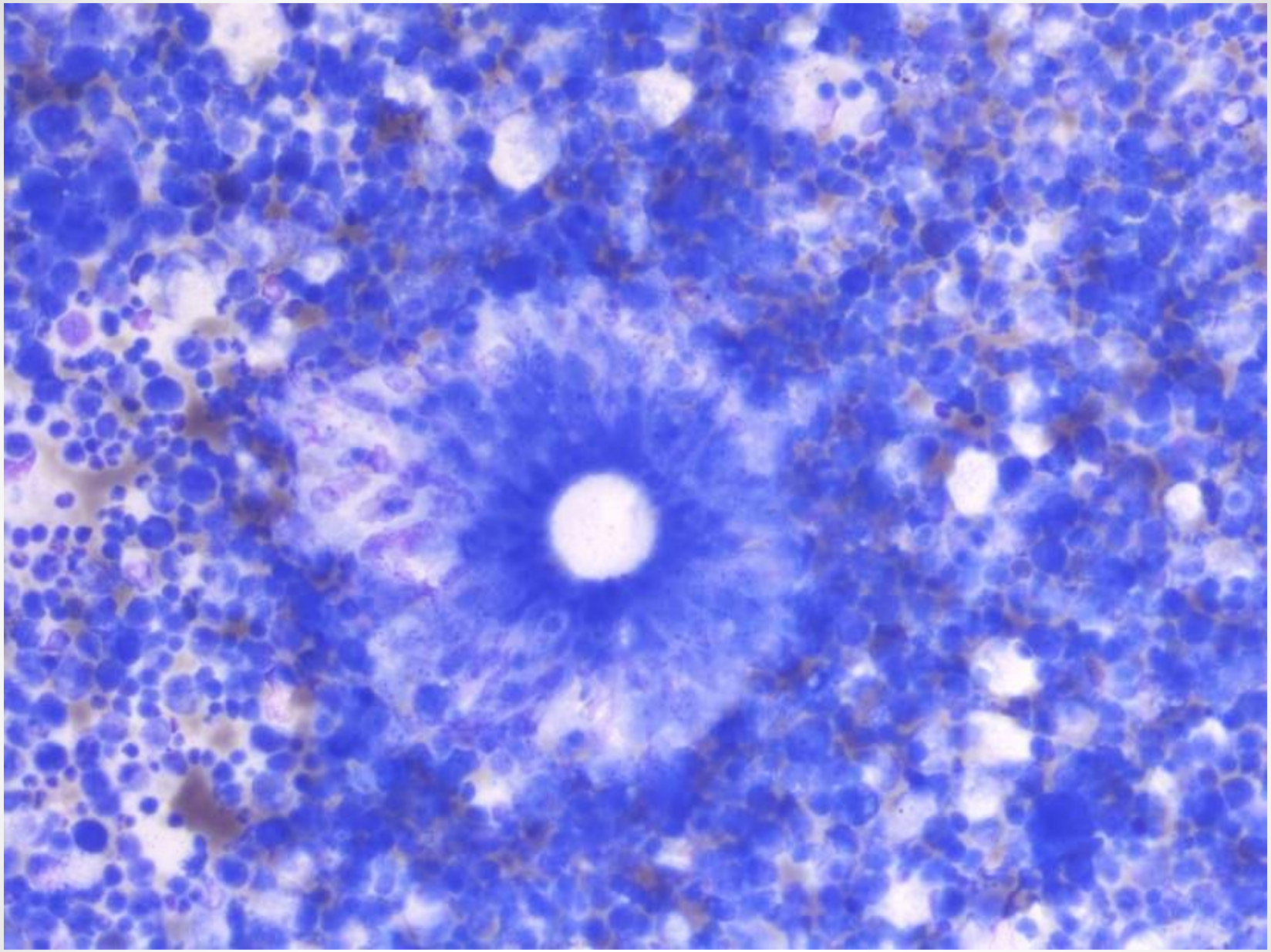

MGG 20x

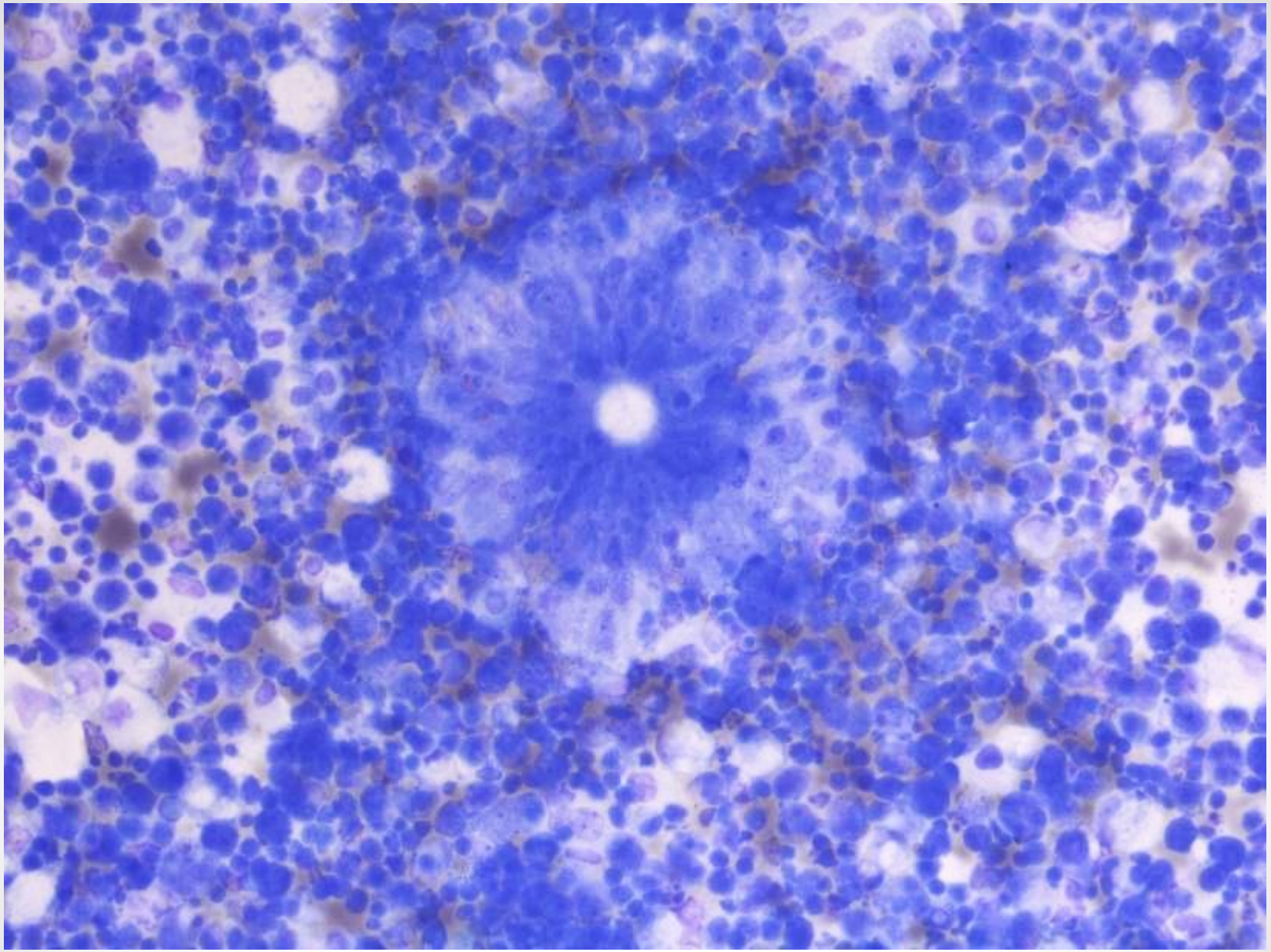

MGG 20x

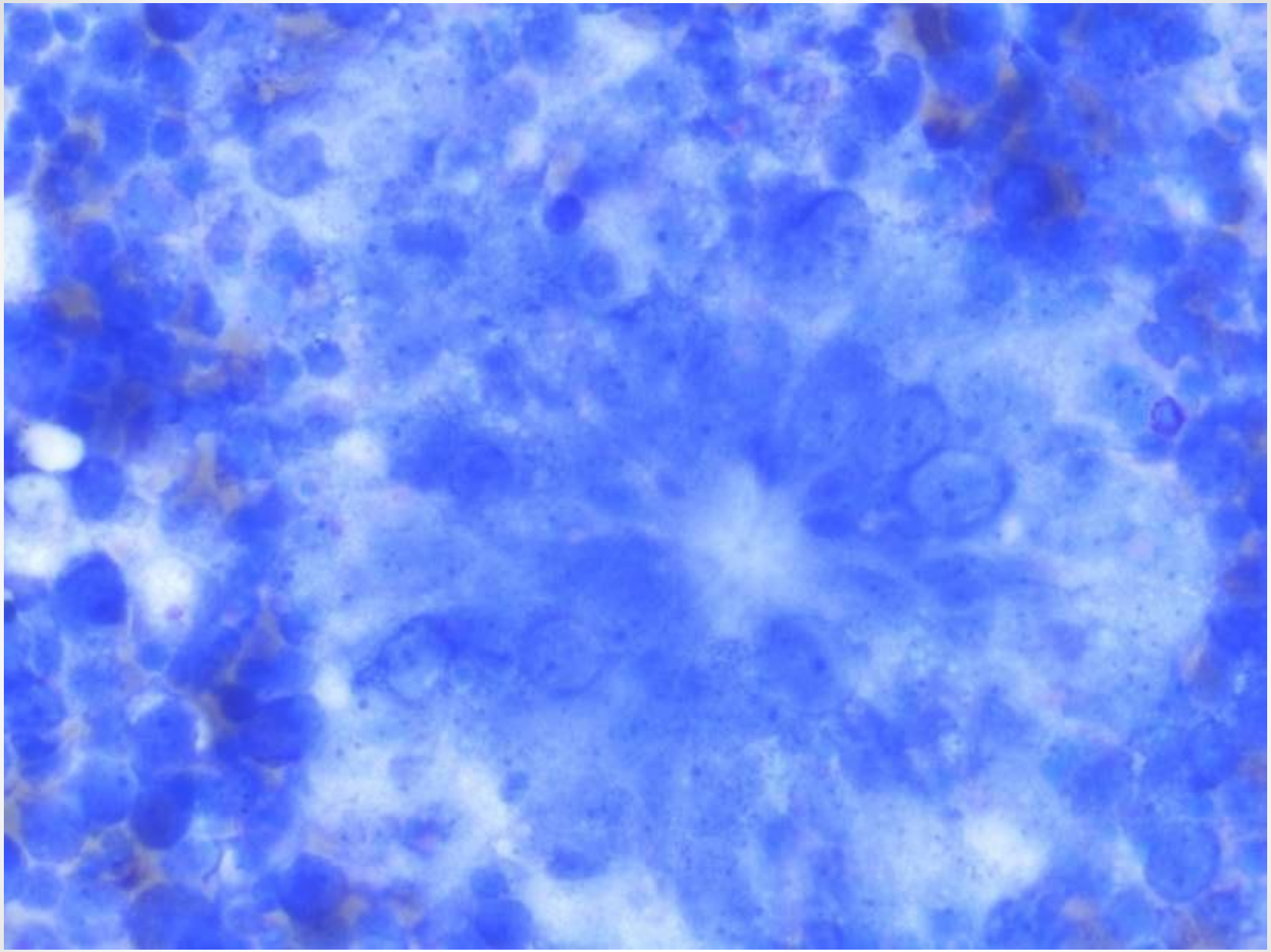

MGG 40x

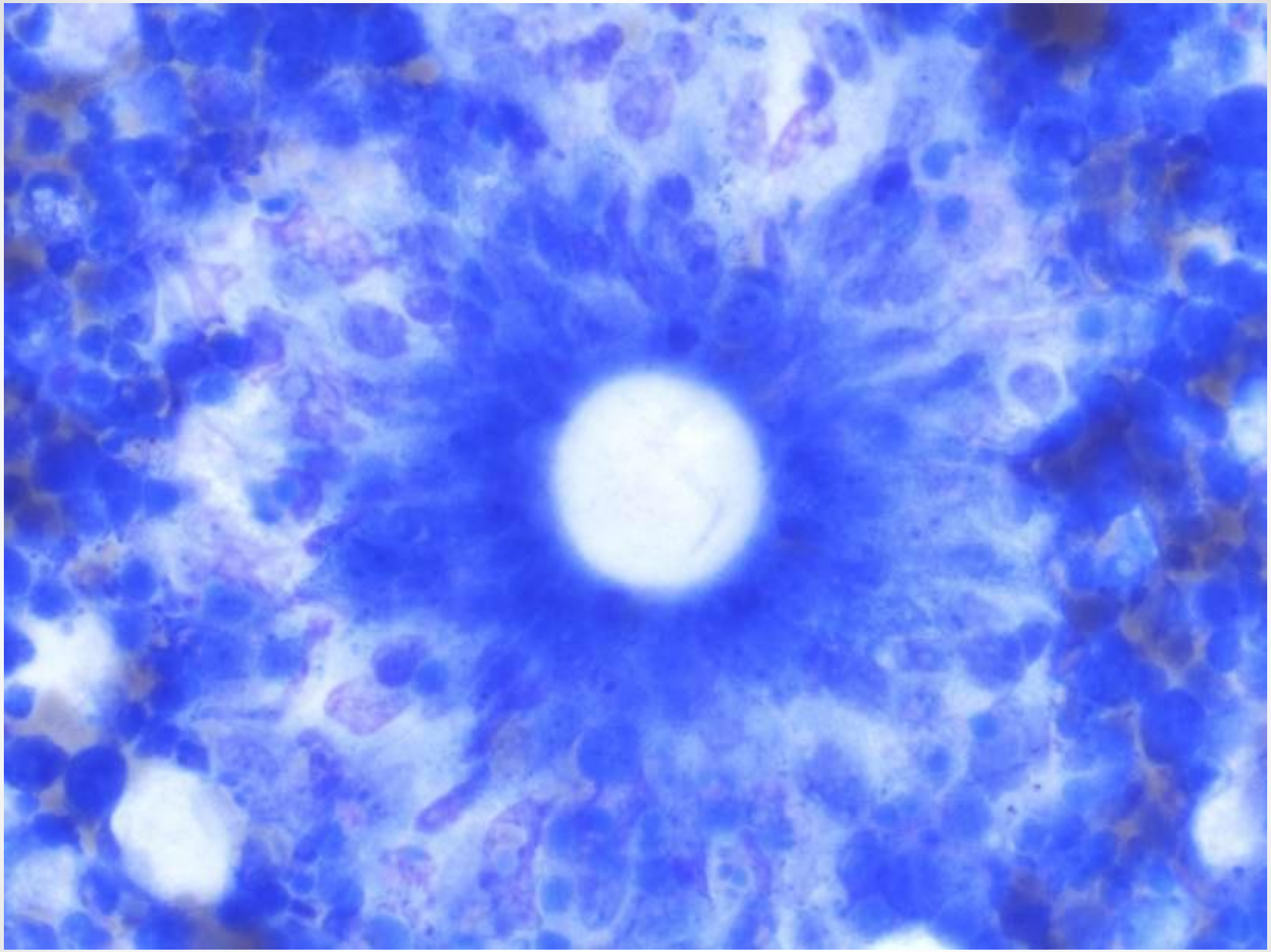

MGG 40x

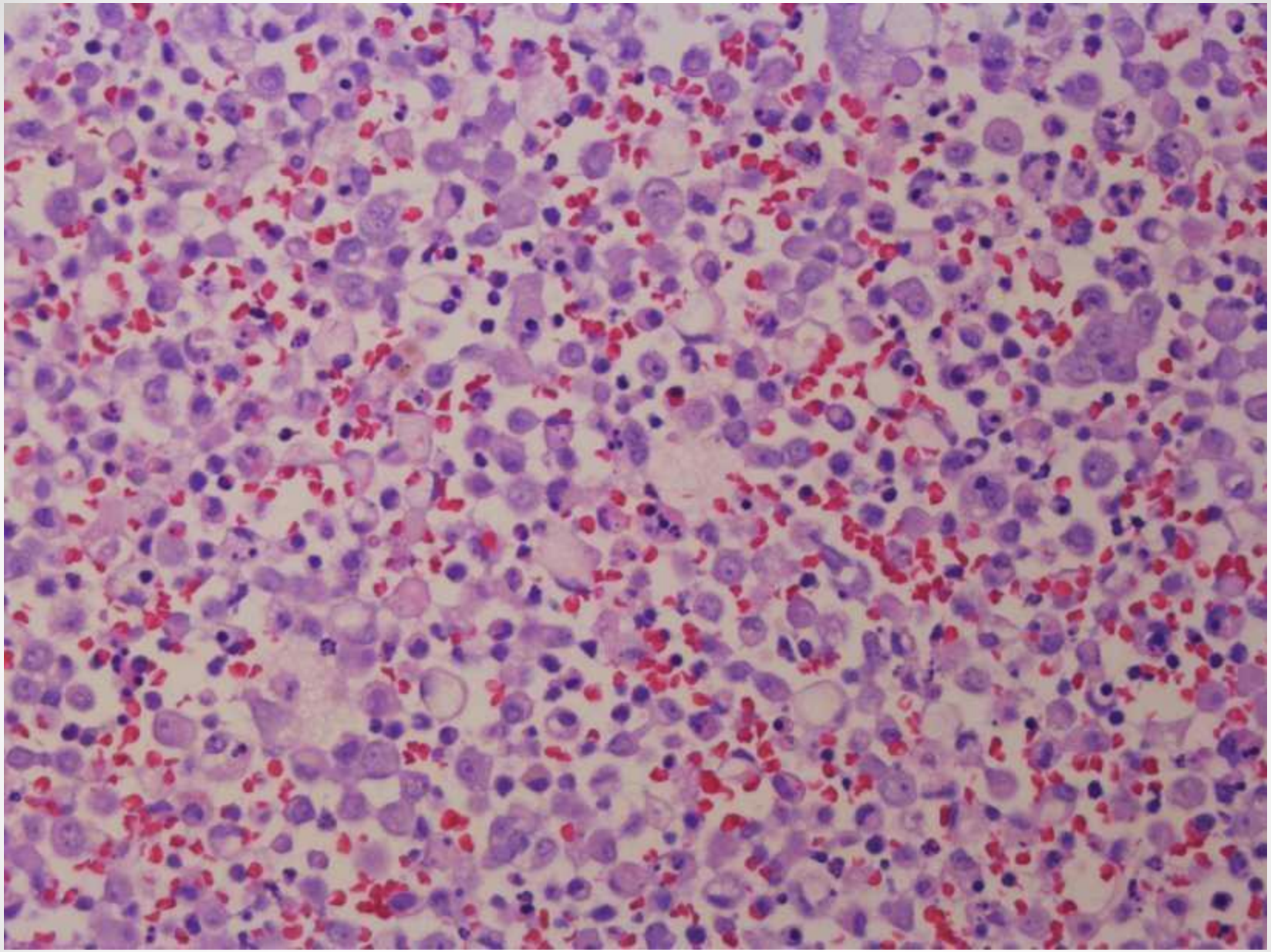

Koagel

HE 10x

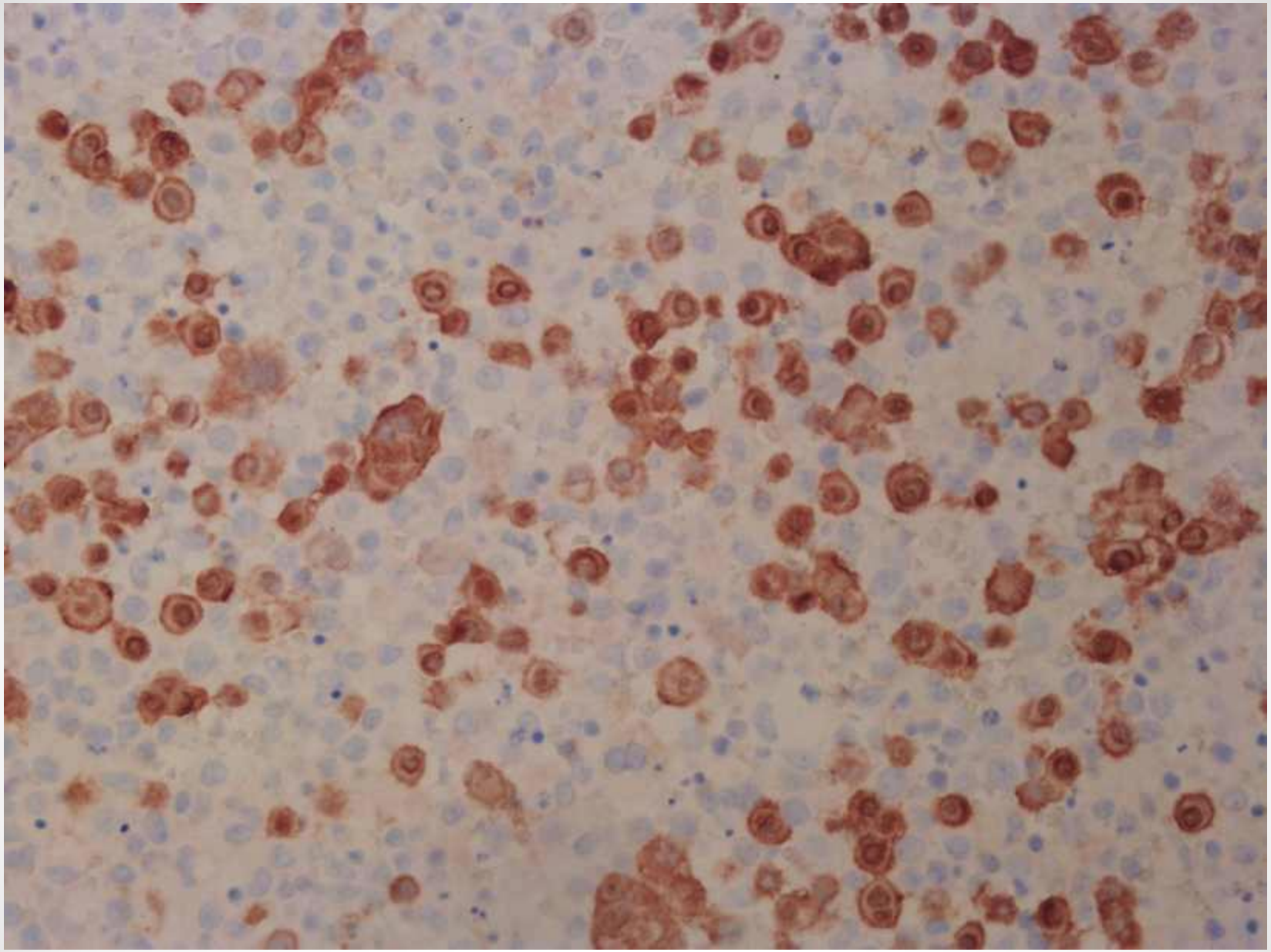

Koagel

Calretinin 10x

- Udstrygning og koagel er særdeles cellerige og domineres af reaktive mesotelceller og histiocytter, der stedvist er mangekernede.
- I MGG-udstrygningen ses talrige (ca. 20) rosetlignende strukturer, hvor cellerne lejrer sig omkring et tomt lumen. "Rosetterne" genfindes ikke i det resterende materiale (PAP- og HE-farvede udstrygninger samt koagel).
- IHC på koagel viser positiv calretinin, CK7 samt HBME-1. Der er negativ reaktion for EP4, TTF-1, CK20, HMB45, Melan A, mammaglobin, GCDFP15, ER og PAX8. Der er cytoplasmatisk reaktion for EMA og svag uspecifik reaktion for WT1.
- **Konklusion**: Ingen malignitetssuspekte celler

(Ingen ny opfølgning på pt. i de forløbende 5 mdr.)

Er rosetlejringen et artefakt?

- Hvorfor opstår rosetlejringen, når der tilsyneladende ikke er tale om glandulære celler?
- Hvilke celler danner så rosetterne?
- Hvorfor ses rosetlejringen kun i de MGG-farvede udstrygninger?
- Er det et reelt lumen eller en luftboble, som cellerne lejrer sig omkring?
- **Hvis der er nogen, der tidligere har observeret dette fænomen, vil jeg meget gerne høre nærmere:**

dorthe.ejersbo@rsyd.dk