Månedens case

Oktober 2012

BRONKOALVEOLÆR LAVAGE (BAL)

UDLÅNT AF:
DORTHE EJERSBO
AFDELING FOR KLINISK PATOLOGI,ODENSE UNIVERSITETSHOSPITAL

Case

37 årig mand får lavet bronkoalveolær lavage (BAL) i forbindelse med udredning af pneumoni-symptomer og faldende iltmætning.

CT viser tegn på organiserende pneumoni (opheling).

Ved bronkoskopi udtages også flere transbronkiale biopsier fra mellemlappen.

BAL-rest (ThinPrep)

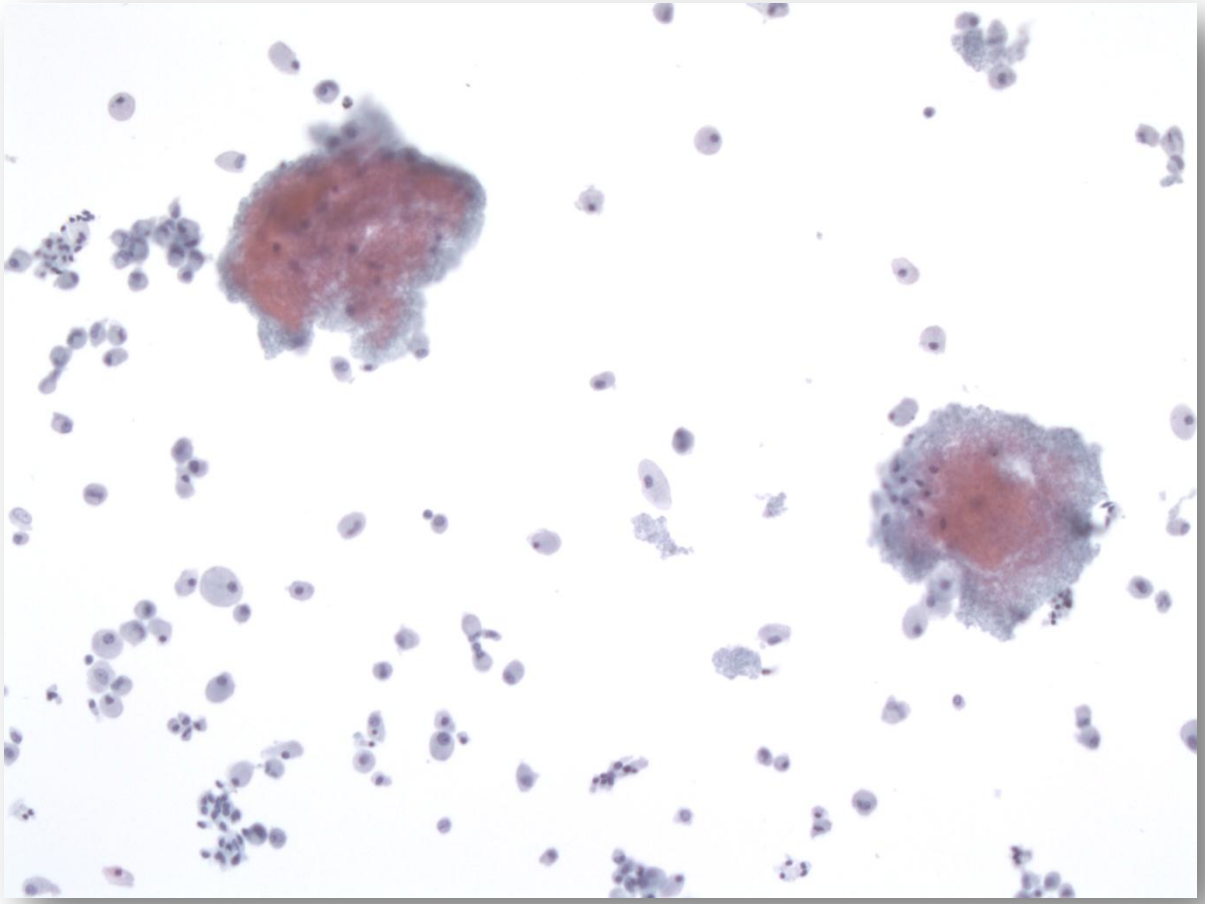

Pap 10x

Cytospin af BAL

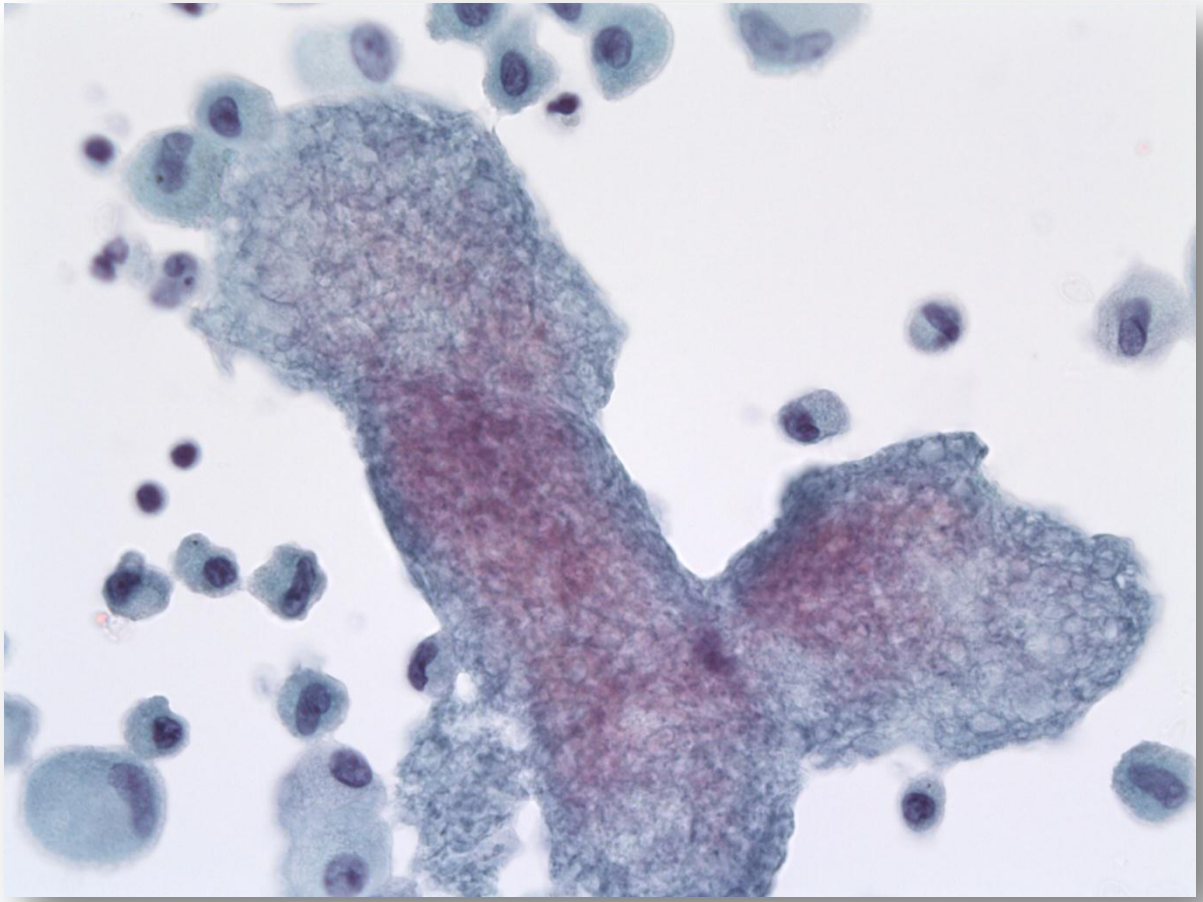

Pap 40x

Cytospin af BAL

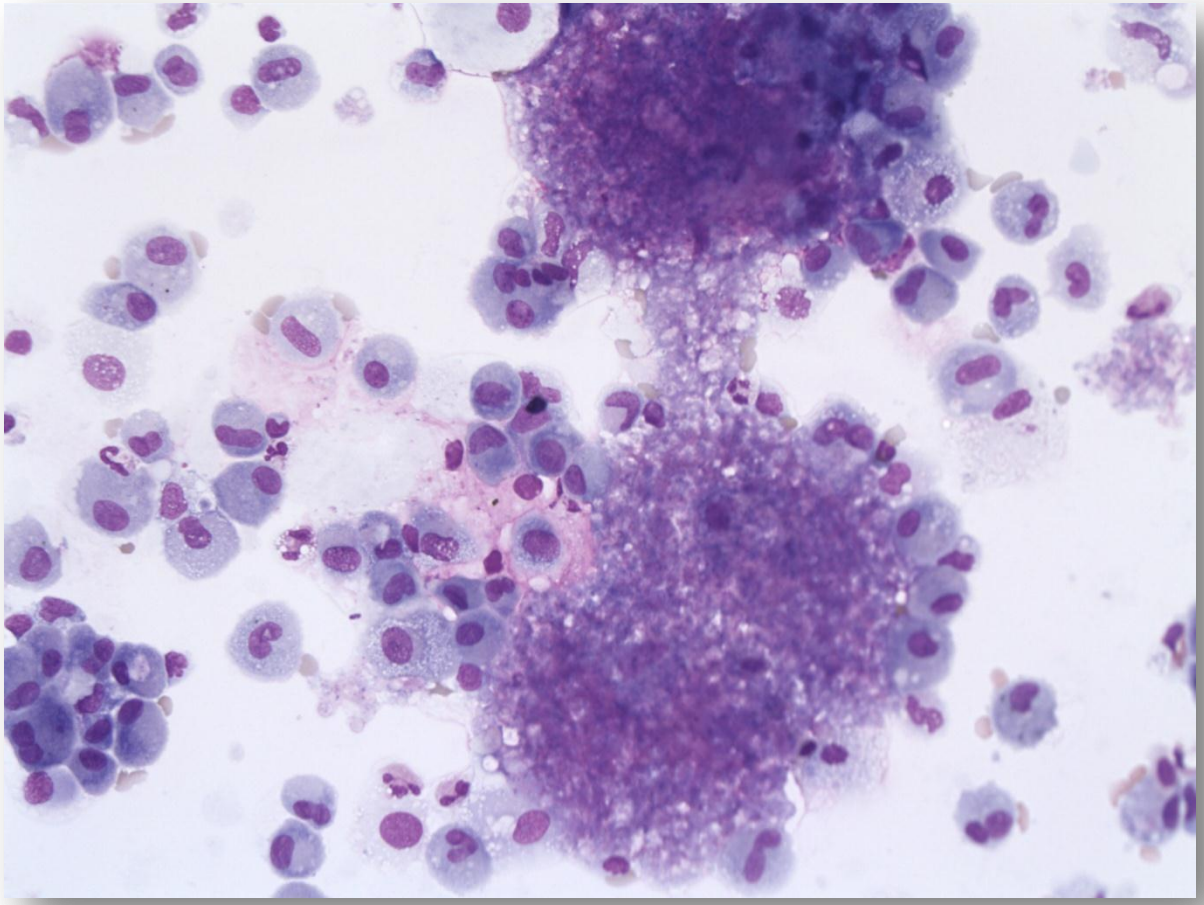

MGG 40x

Transbronkial biopsi

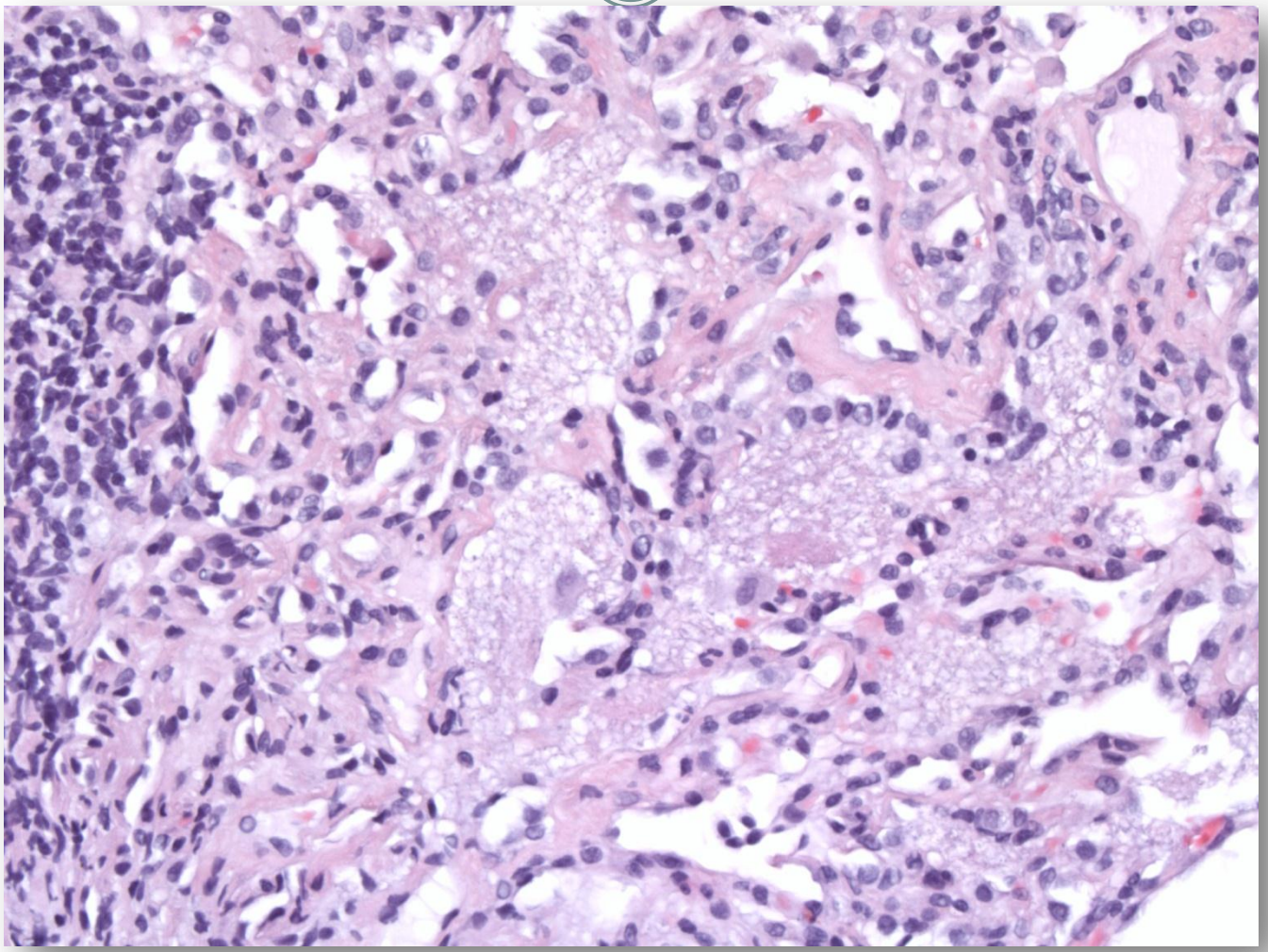

HE 20x

Transbronkial biopsi

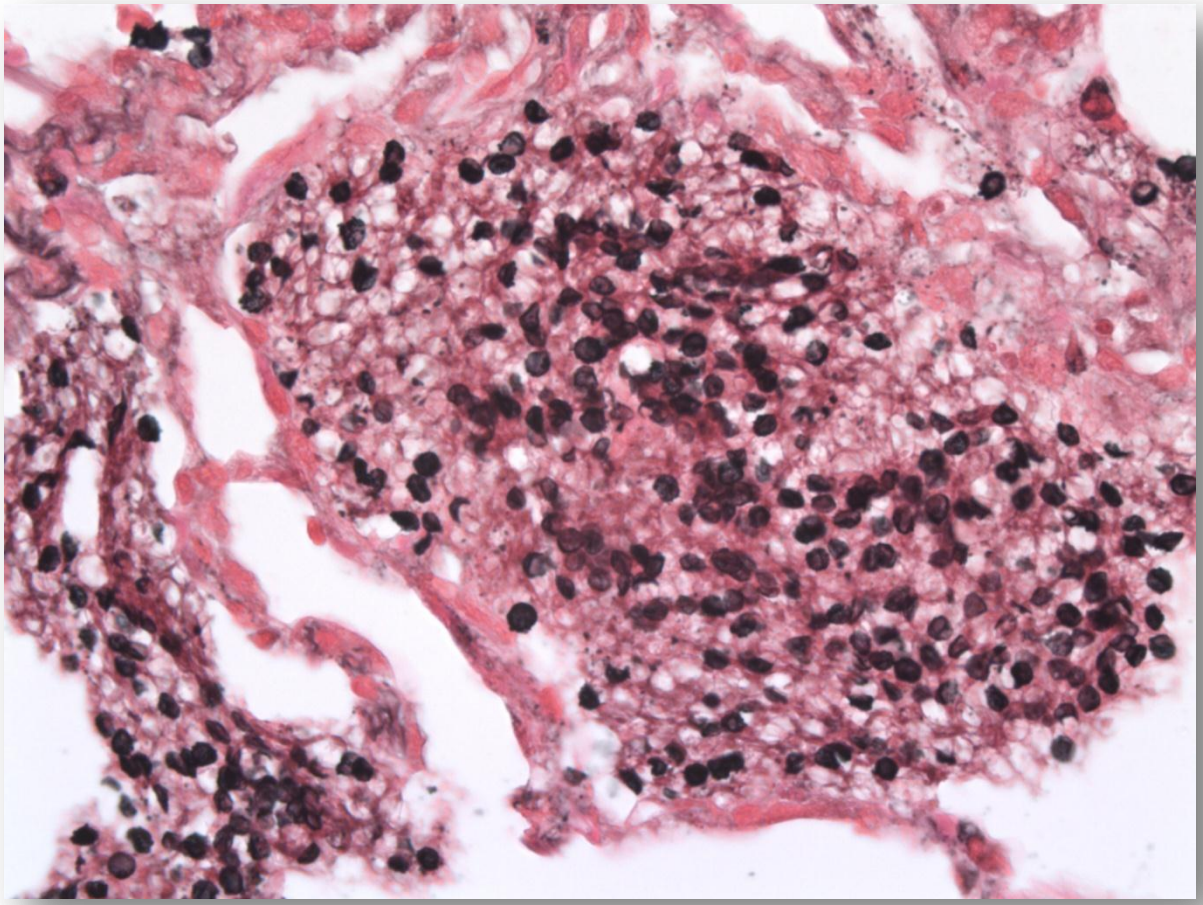

Grocott 40x

Transbronkial biopsi

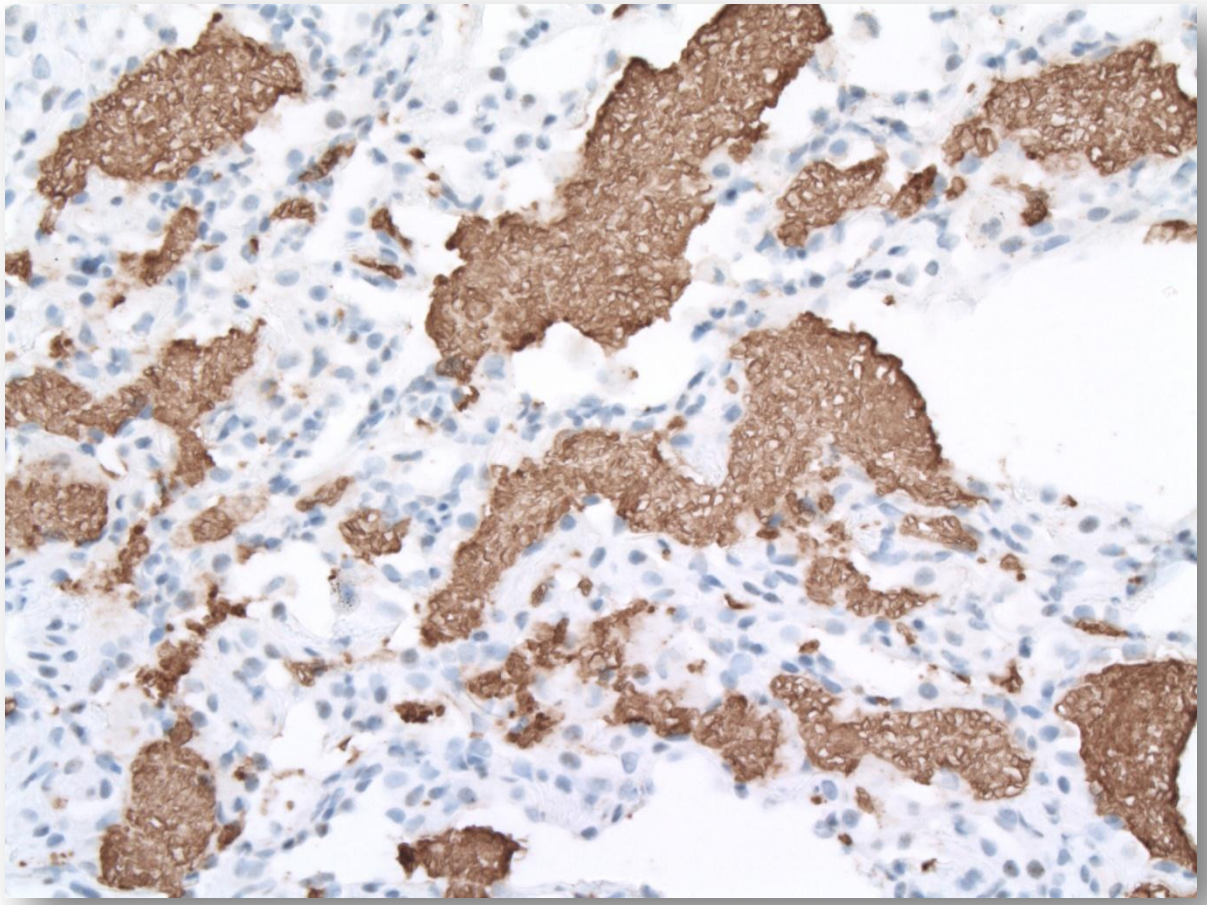

IHC 10x

Diagnose

INGEN MALIGNITETSSUSPEKTE CELLER. IMFLAMMATION MED PNEUMOCYSTIS JIROVECII

PATIENTEN BLEV EFTERFØLGENDE TESTET HIV+

DIAGNOSE

BAL-væske

Totalcelletal: $1x10^6$

Celletælling: 79 % makrofager, 3 % lymfocytter, 16 % neutrofile granulocytter og 2 % mastceller. Derudover ses amorfe, rødgrønne strukturer, der giver mistanke om *pneumocystis jirovecii*.

Flowcytometrisk undersøgelse: lymfocytfraktion 17,6%. Der er 0,1 % CD4 positive og 12,5 % CD8 positive dvs. CD4/CD8 ratio på 0,05.

Konklusion: BAL-væske med lavt celletal og et påfaldende lavt CD4 tal. Der er mistanke om inflammation med *pneumocystisk jirovecii*.

Bronkiebiopsier

Der ses normalt kalibrerende alveolehulrum, men også spredte områder, der er udtamponeret i væsentlig grad af materiale, der kunne være *pneumocystis jirovecii*.

Supplerende farvninger med Grocott og specifik immunhistokemisk undersøgelse for *pneumocystis jirovecii* bekræfter mistanken.

Pneumocystis jirovecii (tidligere P.carinii)

- PNEUMOCYSTIS PNEUMONI ER FORÅRSAGET AF EN SVAMP, ***PNEUMOCYSTIS JIROVECII***, DER INDTIL 1988 FEJLAGTIGT BLEV KLASSIFICERET SOM EN PROTOZO OG KALDT *PNEUMOCYSTIS CARINII*.
- *P. JIROVECII* ER VÆRTSSPECIFIK OG INFICERER KUN MENNESKER.
- *P. JIROVECII* KAN IKKE DYRKES ELLER PÅVISES VHJA. BLODPRØVER.
- PATIENTEN ER SUBFEBRIL OG HAR TYPISK EN IKKE-PRODUKTIV HOSTE OG DYSPNØ. PNEUMOTHORAX ER EN KENDT KOMPLIKATION.
- T-HJÆLPERCELLETALLET (CD4) VIL VÆRE LAVERE END NORMALT.
- *P. JIROVECII* ER ALMINDELIGT FOREKOMMENDE I LUNGERNE, MEN ER OPPORTUNISTISK PATOGEN OG KAN HOS IMMUNSVÆKKEDE PATIENTER FORÅRSAGE SVÆR PNEUMONITIS MED ET FATALT FORLØB.
- OVERLEVELSEN AFHÆNGER AF EN HURTIG IGANGSAT BEHANDLING, DERFOR SKAL MIKROSKOPIDIAGNOSEN STILLES HURTIGST MULIGT.
- DEMAY[1] SKRIVER, AT INFEKTIONEN TIDLIGERE VAR ET AFGØRENDE KRITERIUM FOR DIAGNOSEN AIDS HOS HIV PATIENTER.
- INFEKTIONEN KAN BEHANDLES PROFYLAKTISK HOS HIV-PATIENTER.

Cytodiagnostik

- Den modne svamp danner små **cyster**, der indeholder bittesmå **sporer,** der frigives, når cysten går i stykker. Sporerne modner herefter op til nye cyster.

- I **Pap** og **MGG** kan organismerne ikke identificeres, men der ses spredte acellulære, tre-dimentionelle, turkis-røde, amorfte, skummende strukturer (**casts**), der indeholder masser af usynlige **cyster**.

- **Casts** kan ses i HE-farvede snit som udstøbninger af alveolerummene. Disse strukturer er ikke i sig selv diagnostiske, men skal give anledning til supplerende undersøgelse.

- **Casts** kan identificeres i ekspektorater, bronkiale skyllevæsker, bronkiale børstebiopsier og finnålsaspirater, men BAL-væsker vil mest sandsynligt indeholde mikroorganismen ved inflammation.

- **Cysterne** har form og størrelse som erythrocytter (6-8 mymeter). I MGG ses cystevæggen som et ufarvet aftryk, mens de små sporer indeni farves lilla.

- Der kan forekomme op til 8 sporer i en cyste. Hver enkelt af dem er fra 0,5-1,0 mymeter i diameter[2]

- I en sølvfarvning som fx **Grocott** fremstår cysterne sorte og har en lille central prik, mens sporerne (tropozocytterne) er ufarvede. Cysterne kan være runde, halvmåneformede eller uregelmæssige. Dette fund er diagnostisk for infektionen.

- Et **monoklonalt antistof** mod P. jirovecii er tilgængeligt til immuncytokemisk påvisning af mikroorganismen. Immunfarvningen påviser både casts (som ses som skyede ansamlinger) og cystevægge, der ses som ensartede små ringe.

1. DeMay RM. The art and science of cytopathology. 2. udgave. ASCP Press 2012.

2. Bibbo M, Wilbur DC (edi).Comprehensive cytopathology. 3. udgave. Saunders, 2008.

Pneumocystis - livscyklus

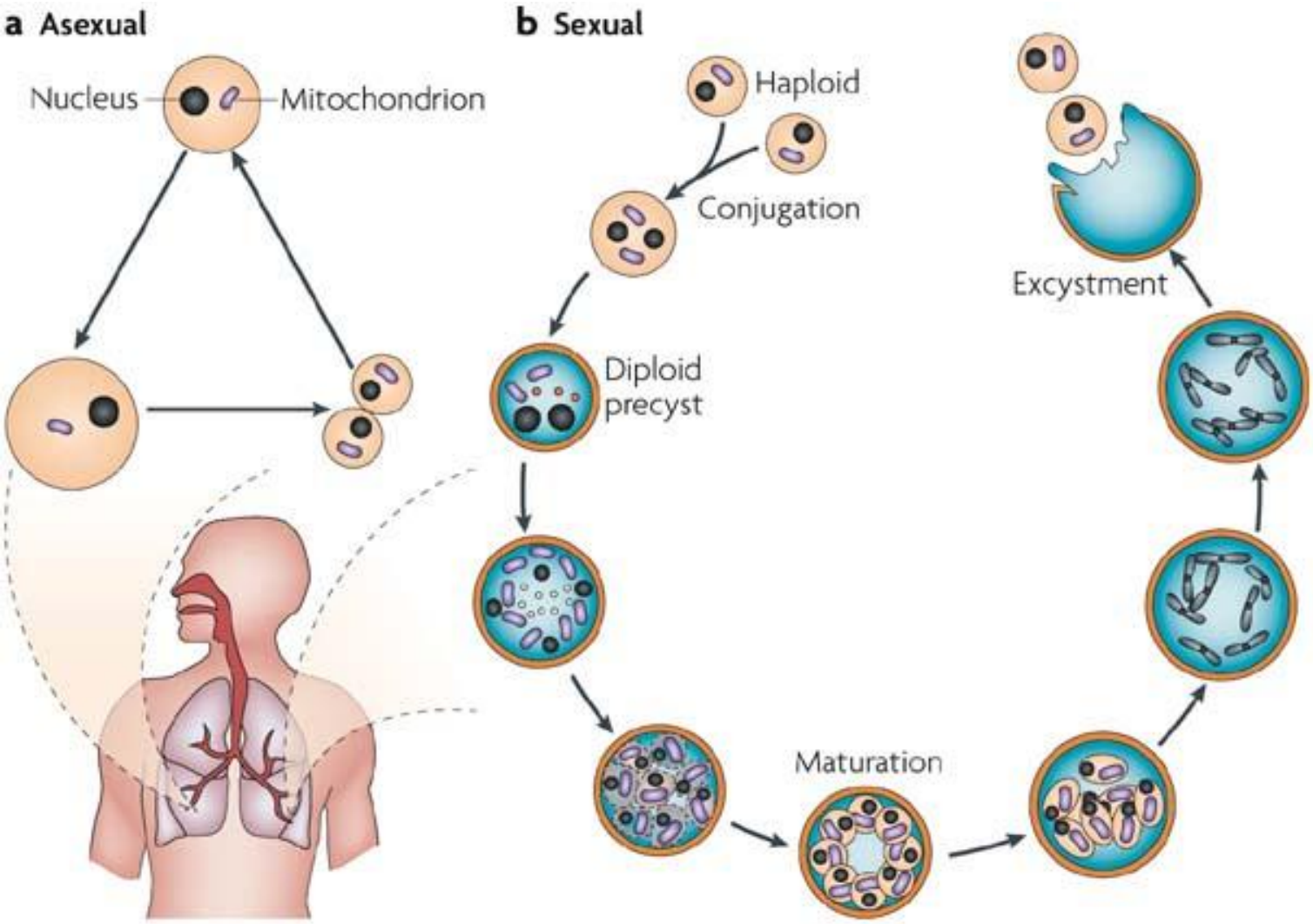

http://www.nature.com/nrmicro/journal/v5/n4/fig_tab/nrmicro1621_F1.html

Nature Reviews | Microbiology