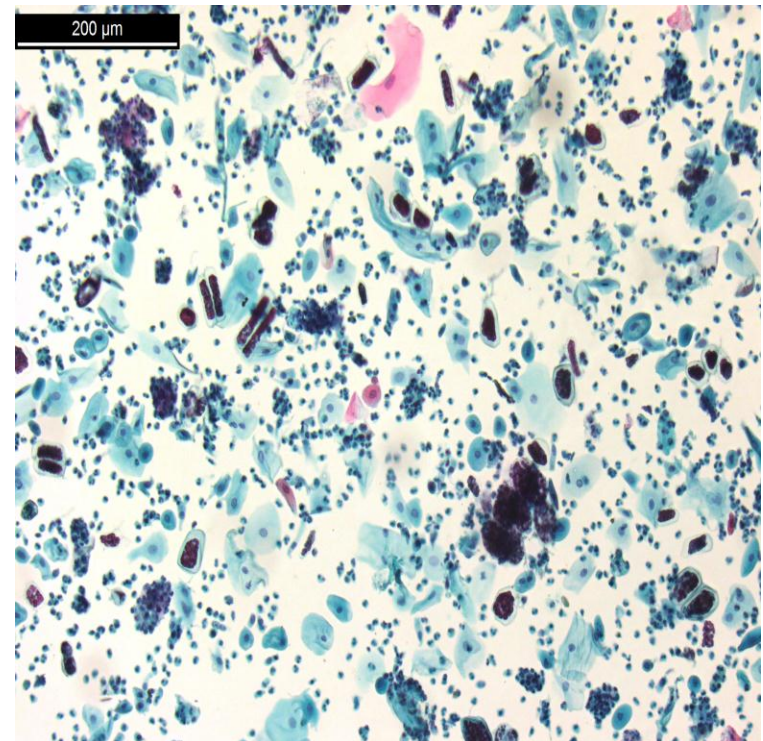


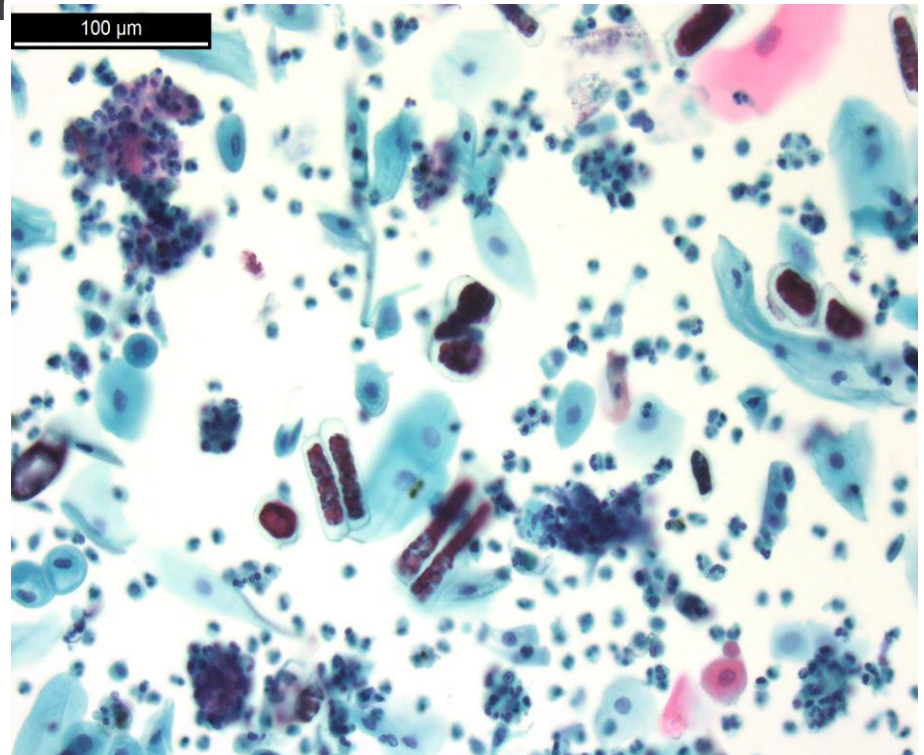
Klinisk information

- 66 årig kvinde bosiddende på Grønland
- Hysterectomeret 1993, C.Uteri st. 1B, efterfølgende strålebehandlet.
- Alle kontroller efterfølgende i.a.
- Aktuelle materiale vaginal LBC

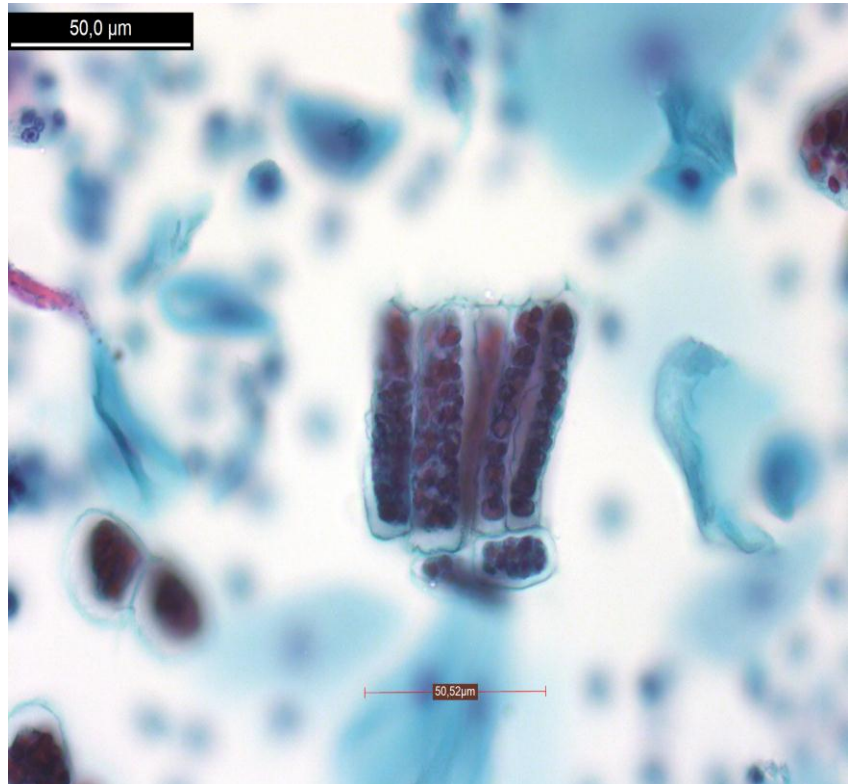- Cellerigt
- Inflammation
- Rodet
- Mærkelige strukturer



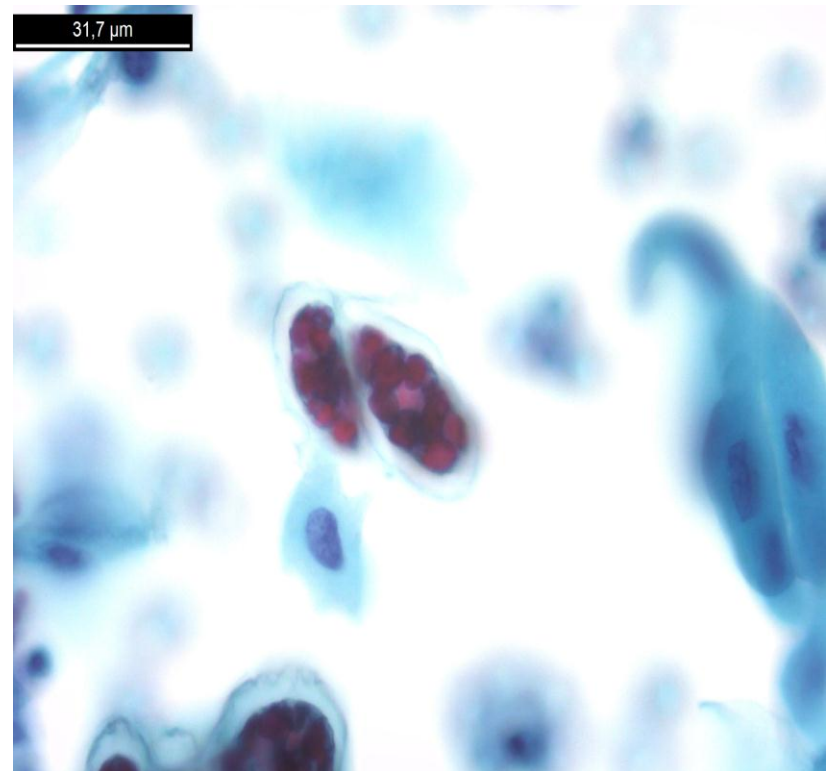
- Rektangulære strukturer
- Ovale strukturer

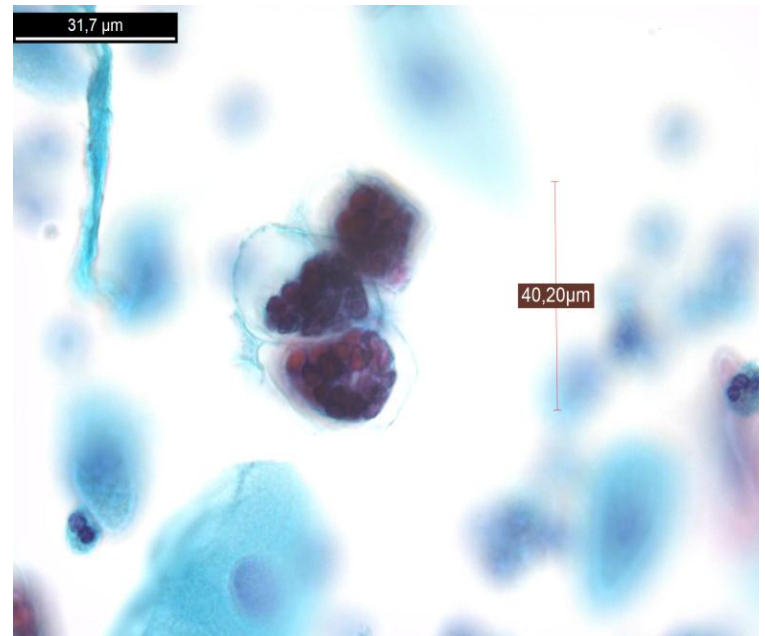
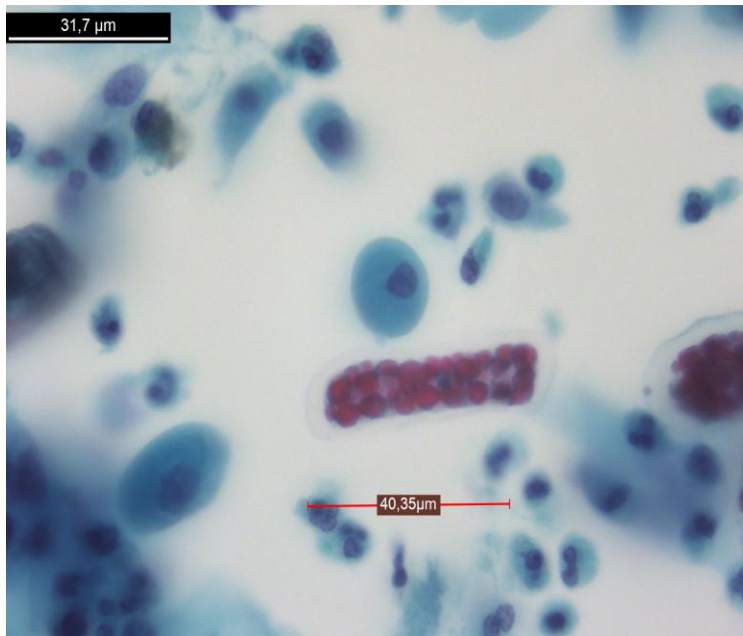

- Indeholder stor mængde eosinofile legemer



- Ligeledes indhold af eosinofile legemer





Grønkorn/kloroplast ??

