

## **CASE**

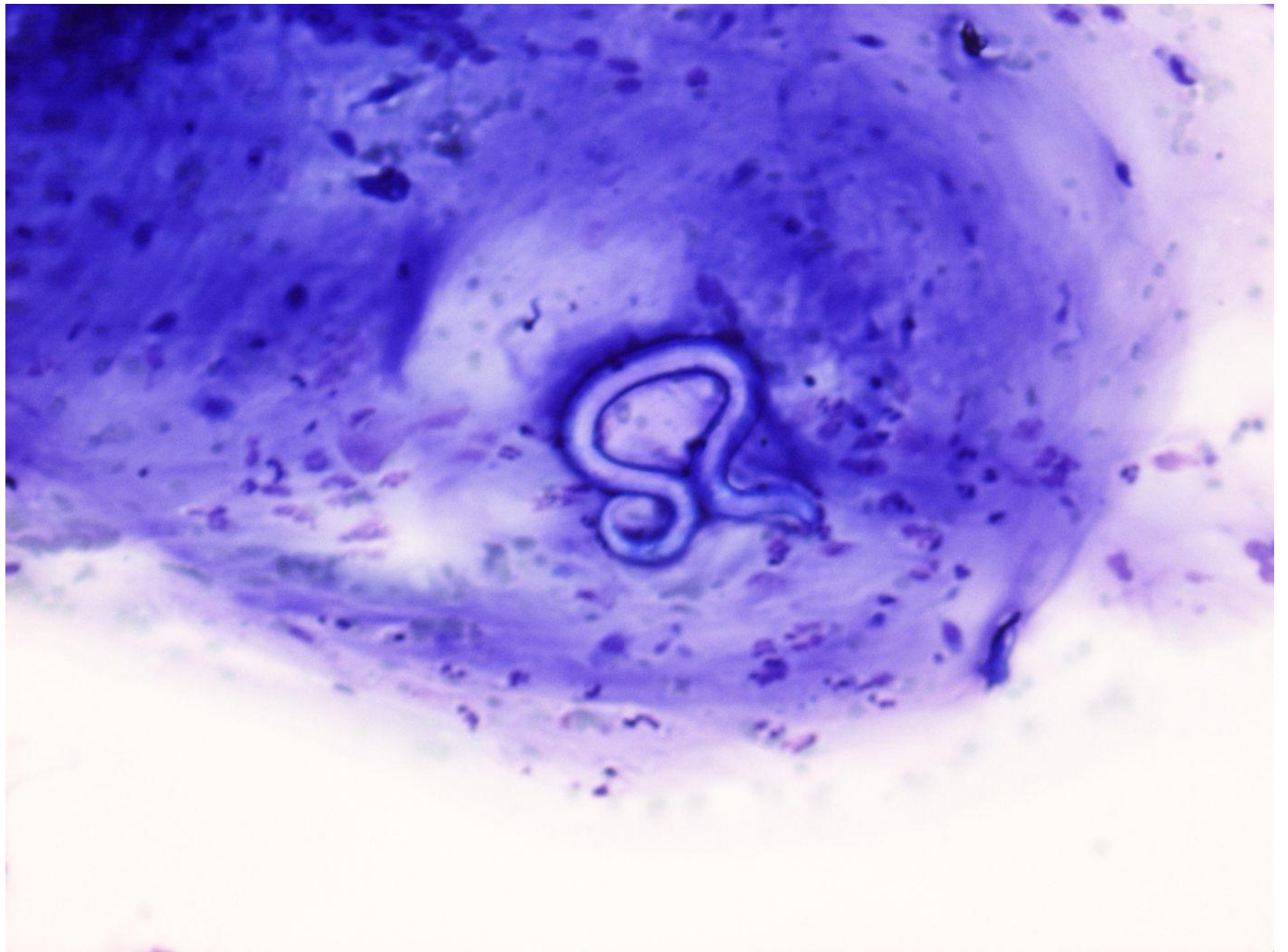
**Planerad för EBUS men inställdes.**

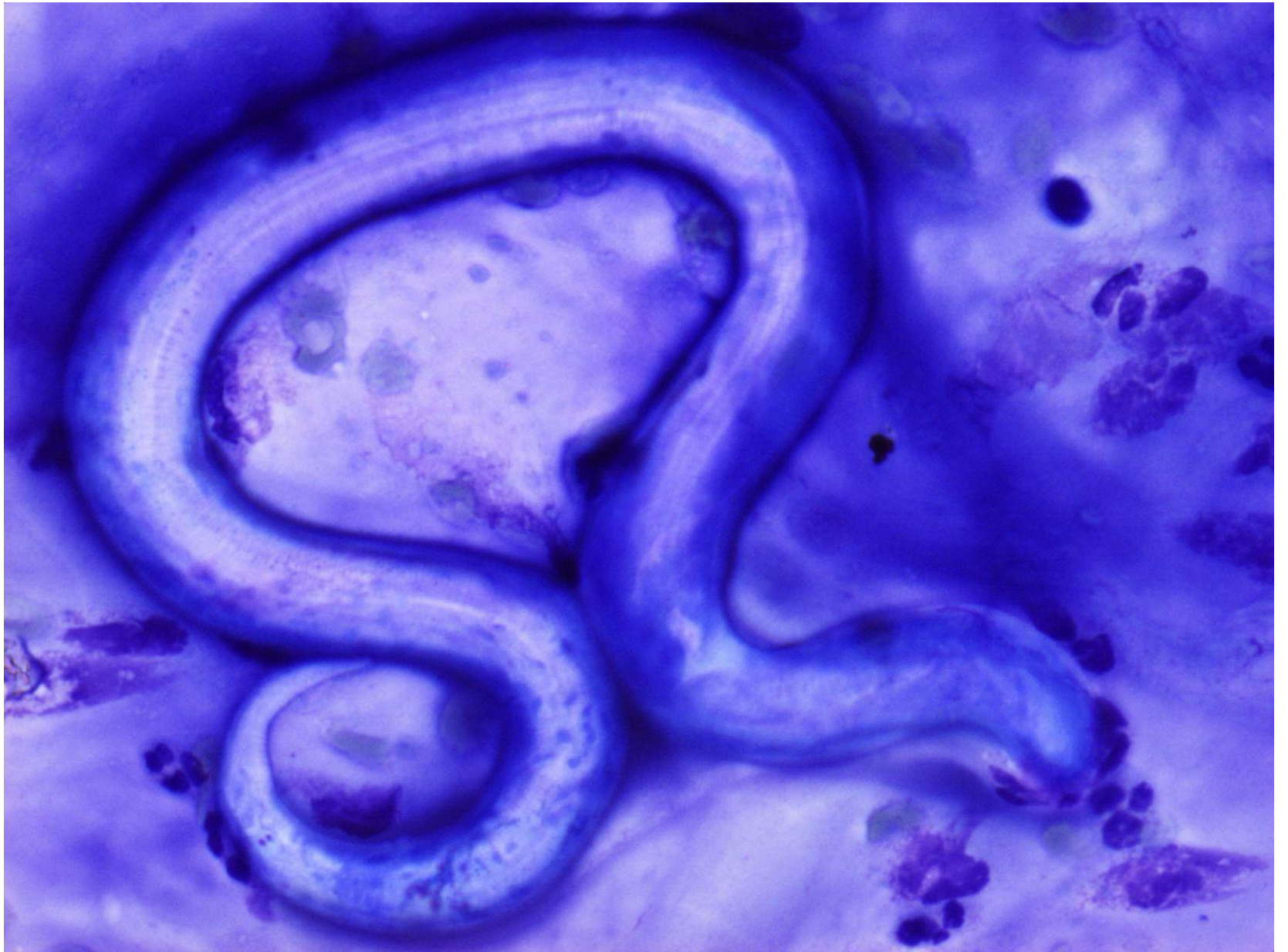
**Anamnes: Oklar lungsjukdom.**

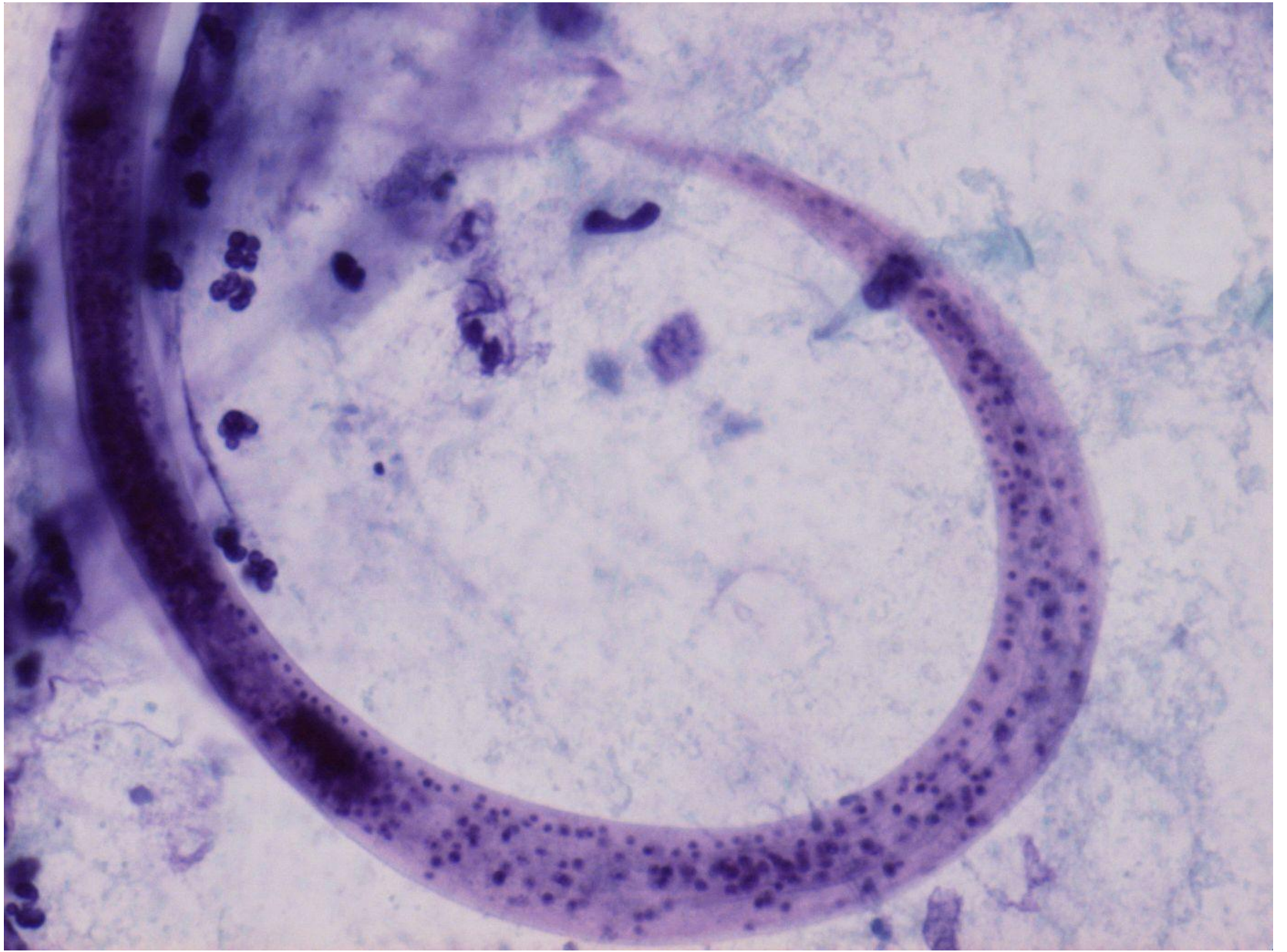
65 årig man. Njursvikt.

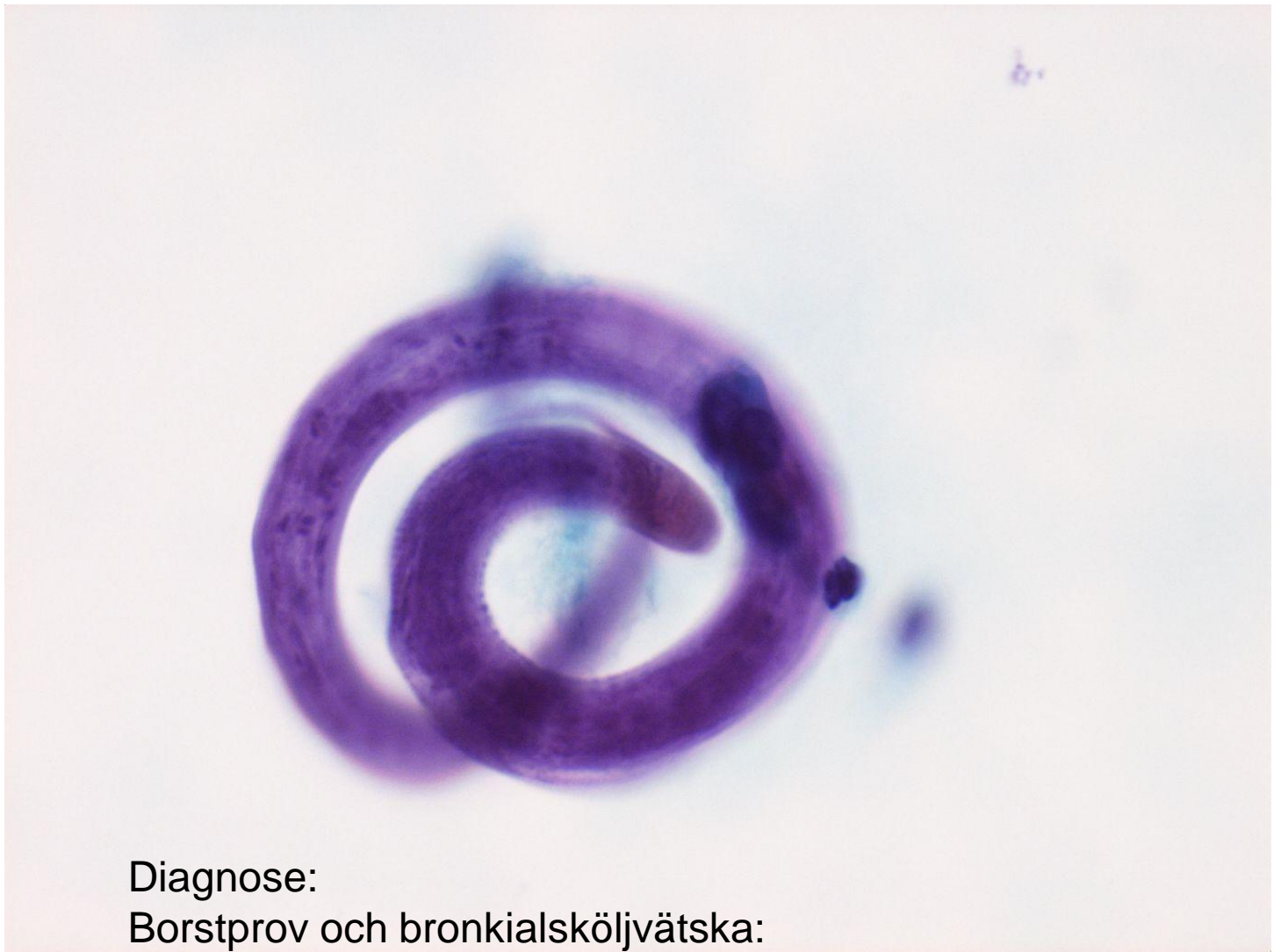Lungcytologi togs på avdelningen.

Borstprov och bronkialsköljvätska  
Höger underlob.









Diagnose:  
Borstprov och bronkialsköljväska:

Inflammation samt förekomst av  
*Strongyloides stercoralis*.